

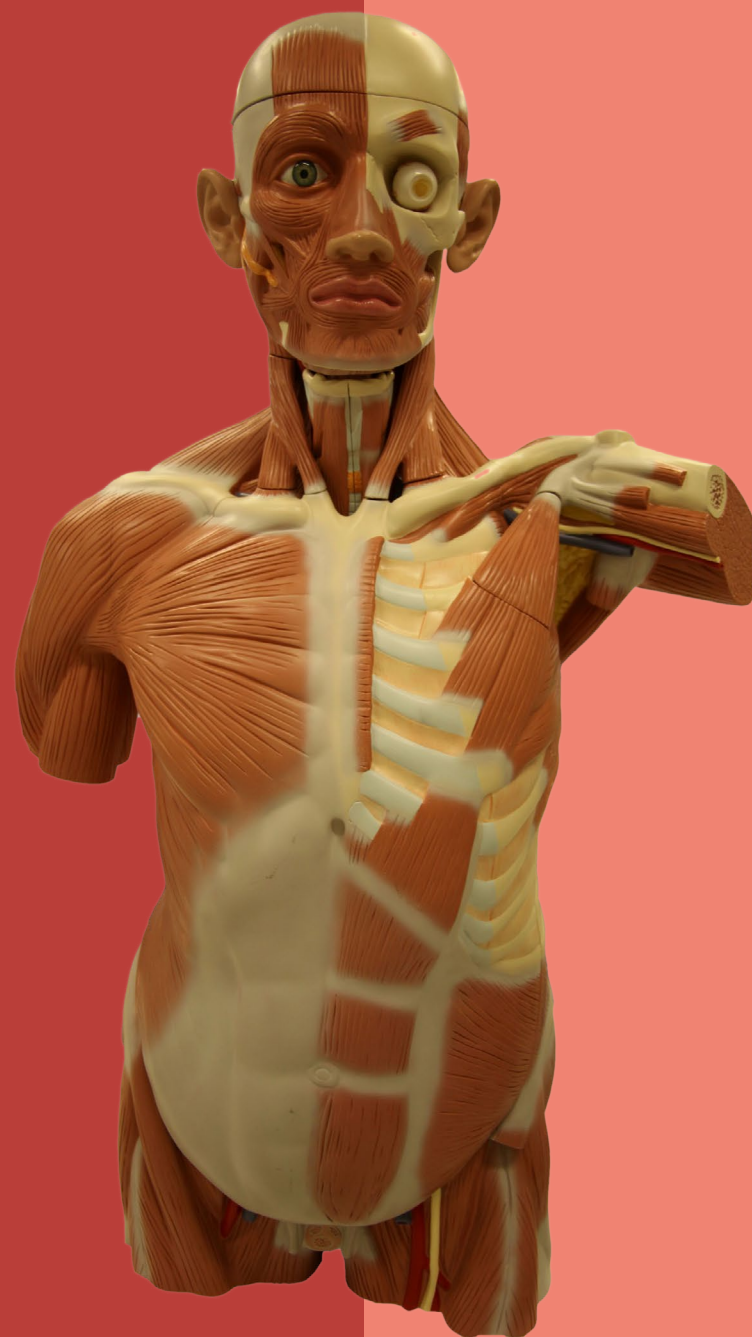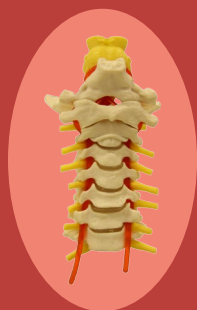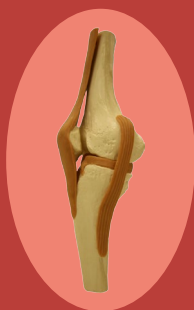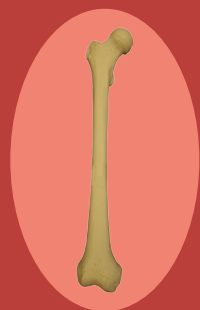
ADRIANE POZZOBON

GABRIELA AUGUSTA MATEUS PEREIRA

LEONARDO JUNG

ANATOMIA NA PRÁTICA

SISTEMA MUSCULOESQUELÉTICO



ISBN 978-85-8167-109-3

Adriane Pozzobon
Gabriela Augusta Mateus Pereira
Leonardo Jung

Anatomia na prática: Sistema Musculoesquelético

1ª edição

EDITORA
UNIVATES

Lajeado, 2015



Centro Universitário UNIVATES

Reitor: Prof. Me. Ney José Lazzari

Vice-Reitor e Presidente da Fuvates: Prof. Me. Carlos Candido da Silva Cyrne

Pró-Reitora de Pesquisa, Extensão e Pós-Graduação: Profa. Dra. Maria Madelena Dullius

Pró-Reitora de Ensino: Profa. Ma. Luciana Carvalho Fernandes

Pró-Reitora de Desenvolvimento Institucional: Profa. Dra. Júlia Elisabete Barden

Pró-Reitor Administrativo: Prof. Me. Oto Roberto Moerschbaeher

Editora Univates

Coordenação e Revisão Final: Ivete Maria Hammes

Editoração: Glauber Röhrig e Marlon Alceu Cristófoli

Fotografia: Fernando Schimitz

Edição de imagem: Augusto Braz da Rosa Carvalho (AECOM - Agência experimental de comunicação)

Conselho Editorial da Editora Univates

Titulares

Adriane Pozzobon

Augusto Alves

João Miguel Back

Fernanda Cristina Wiebusch Sindelar

Suplentes

Fernanda Scherer Adami

Ieda Maria Giongo

Beatris Francisca Chemin

Ari Künzel

Avelino Tallini, 171 - Bairro Universitário - Lajeado - RS, Brasil

Fone: (51) 3714-7024 / Fone/Fax: (51) 3714-7000

editora@univates.br / <http://www.univates.br/editora>

P894 Pozzobon, Adriane

Anatomia na prática: Sistema Musculoesquelético / Adriane Pozzobon, Gabriela Augusta Mateus Pereira, Leonardo Jung - Lajeado : Ed. da Univates, 2015.

228 p.:

ISBN 978-85-8167-109-3

1. Anatomia 2. Sistema Musculoesquelético I. Título

CDU: 611.73

Catálogo na publicação – Biblioteca da Univates

As opiniões e os conceitos emitidos, bem como a exatidão, adequação e procedência das citações e referências, são de exclusiva responsabilidade dos autores.

DADOS CADASTRAIS DOS AUTORES

Nome: Adriane Pozzobon

Endereço: Rua Avelino Tallini, 171.
CEP 95900-000. Lajeado-RS

Telefone: (51) 3714-7000 ramal 5902

E-mail: pozzobon@univates.br

CURRICULUM VITAE

Graduada em Ciências Biológicas pela Universidade Federal de Santa Maria - UFSM (2000). Mestre em Ciências Biológicas – Fisiologia pela Universidade Federal do Rio Grande do Sul (UFRGS) (2002), e Doutora em Ciências Biológicas – Fisiologia pela UFRGS (2006). Atualmente é professora titular da Univates, Lajeado-RS, nos cursos do Centro de Ciências Biológicas e da Saúde, lecionando as disciplinas de Anatomia Humana, Fisiologia Humana e Biologia Molecular. É docente permanente do Programa de Pós-Graduação em Biotecnologia do Centro Universitário UNIVATES e coordenadora dos laboratórios de Anatomia e Fisiologia Humana e Biologia Molecular.

Nome: Gabriela Augusta Mateus Pereira

E-mail: gabrielaulbra@gmail.com

CURRICULUM VITAE

Graduada em Licenciatura Plena em Ciências Biológicas pela Pontifícia Universidade Católica do Rio Grande do Sul – PUCRS (1997); Mestre em Neurociências – Mestre em Ciências Biológicas pela Universidade Federal do RS - UFRGS (2002). Professora-pesquisadora da Universidade Luterana do Brasil, ministra as disciplinas de Anatomia Humana, Patologia Radiológica e Imagenologia Radiológica, nos Cursos de Graduação da Área da Saúde e Bem-Estar Social; cursando Curso Superior de Tecnologia em Radiologia Médica pela Fundação Saint Pastous/Serdil, Porto Alegre -RS.

Nome: Leonardo Jung

E-mail: leojung@univates.br,
leofj002@yahoo.com.br

CURRICULUM VITAE

Graduado em Fisioterapia pelo Centro Universitário UNIVATES, Lajeado - RS (2007); Especialista em Anatomia Funcional por Imagens pela Universidade Luterana do Brasil (2010). Atualmente é professor do Centro Universitário UNIVATES, ministra as disciplinas de Anatomia e Fisiologia Humana I e Anatomia e Fisiologia Humana II, nos Cursos Técnicos da Área da Saúde; Técnico em Anatomia e Necropsia na Universidade Federal do Rio Grande do Sul (UFRGS).

APRESENTAÇÃO

“Anatomia na prática: Sistema Musculoesquelético” foi elaborado como um instrumento valioso e adicional no estudo da Anatomia Humana, especificamente direcionado aos sistemas ósseo, articular e muscular, que pode ser utilizado pelo aluno como Atlas ou livro de testes, para que o mesmo possa avaliar, revisar e testar seus conhecimentos nesta área. O estudo da Anatomia Humana é o alicerce para a construção do conhecimento do estudante e futuro profissional da Área da Saúde e deve ser estimulado e desenvolvido através dos mais variados recursos, sejam eles virtuais, impressos ou práticos. Esta obra vem como um recurso auxiliar no desenvolvimento das habilidades necessárias para a compreensão dos conceitos básicos anatômicos e para o dimensionamento e percepção dos próximos conteúdos a serem ministrados em cada curso da Área da Saúde.

“Anatomia na prática: Sistema Musculoesquelético” é a continuidade da obra **“Anatomia na prática: testes”**, publicado pela Editora Univates, em 2012. A nomenclatura anatômica foi empregada no momento da publicação da obra, e eventuais alterações posteriores a esta ficaram para a segunda edição.

Os autores.

SUMÁRIO

DADOS CADASTRAIS DOS AUTORES	4
APRESENTAÇÃO	5
SISTEMA ESQUELÉTICO E ARTICULAR.....	11
1. CRÂNIO	11
1.1 CRÂNIO: VISTA ANTERIOR - I	12
1.2 CRÂNIO: VISTA ANTERIOR - II.....	13
1.3 CRÂNIO: VISTA ANTERIOR SEM A MANDÍBULA.....	14
1.4 CAVIDADE NASAL EM DETALHE: VISTA ANTERIOR.....	15
1.5 CAVIDADE ORBITAL DIREITA: VISTA ANTERIOR	16
1.6 MAXILA: VISTA ANTERIOR.....	17
1.7 CRÂNIO: VISTA LATERAL DIREITA - I	18
1.8 CRÂNIO: VISTA LATERAL DIREITA - II	19
1.9 ESPLANOCRÂNIO EM DETALHE: VISTA LATERAL ESQUERDA	20
1.10 CRÂNIO: VISTA LATERAL ESQUERDA	21
1.11 ABÓBODA CRANIANA: VISTA SUPERO-POSTERIOR.....	22
1.12 CRÂNIO: VISTA SUPERIOR	23
1.13 CRÂNIO: VISTA POSTERIOR.....	24
1.14. CRÂNIO: VISTA INFERIOR - I	25
1.15 CRÂNIO: VISTA INFERIOR - II.....	26
1.16 CRÂNIO: VISTA INFERIOR - III	27
1.17 OSSO OCCIPITAL: VISTA INFERIOR	28
1.18 OSSO ESFENOIDE: VISTA INFERIOR	29
1.19 OSSO TEMPORAL: VISTA LATERAL ESQUERDA.....	30
1.20 FOSSAS ANTERIOR, MÉDIA E POSTERIOR: VISTA SUPERIOR DA BASE DO CRÂNIO.....	31
1.21 FOSSA ANTERIOR: VISTA SUPERIOR DA BASE DO CRÂNIO.....	32
1.22 FOSSA POSTERIOR: VISTA SUPERIOR DA BASE DO CRÂNIO.....	33
1.23 FOSSA MÉDIA: VISTA SUPERIOR DA BASE DO CRÂNIO	34
1.24 FORAMES DA FOSSA MÉDIA E POSTERIOR: VISTA SUPERIOR DA BASE CRÂNIO-CORTE TRANSVERSAL.....	35
1.25 QUADRANTES	36
1.26 NUMERAÇÃO DA DENTIÇÃO PERMANENTE: VISTA ANTERIOR.....	37
1.27 MANDÍBULA: VISTA ANTERIOR.....	38
1.28 MANDÍBULA: VISTA CRANIAL - I.....	39
1.29 MANDÍBULA: VISTA CRANIAL - II	40
1.30 MANDÍBULA: VISTA CRANIAL.....	41
1.31 MANDÍBULA: VISTA LATERAL DIREITA	42
1.32 OSSO HIOIDE.....	43
SISTEMA ESQUELÉTICO E ARTICULAR.....	44
2. MEMBRO SUPERIOR	44
2.1 CLAVÍCULA DIREITA: VISTA SUPERIOR	45
2.2 CLAVÍCULA DIREITA: VISTA INFERIOR	46
2.3 ESCÁPULA DIREITA: VISTA ANTERIOR.....	47
2.4 ESCÁPULA DIREITA: VISTA POSTERIOR	48
2.5 ESCÁPULA DIREITA: VISTA LATERAL	49
2.6 ÚMERO DIREITO: VISTA ANTERIOR.....	50

2.7 ÚMERO DIREITO: VISTA POSTERIOR	51	3.6 ARTICULAÇÃO DO JOELHO ESQUERDO: VISTA ANTERIOR	73
2.8 ULNA DIREITA: VISTA LATERAL	52	3.7 TÍBIA DIREITA: VISTA ANTERIOR	74
2.9 ULNA DIREITA: VISTA POSTERIOR	53	3.8 TÍBIA DIREITA: VISTA POSTERIOR.....	75
2.10 RÁDIO DIREITO: VISTA ANTERIOR	54	3.9 FÍBULA ESQUERDA: VISTA ÂNTERO-MEDIAL	76
2.11 RÁDIO DIREITO: VISTA POSTERIOR.....	55	3.10 FÍBULA ESQUERDA: VISTA POSTERIOR	77
2.12. RÁDIO ESQUERDO: FACE ARTICULAR DISTAL	56	3.11 PÉ DIREITO: VISTA DORSAL	78
2.13 MÃO DIREITA: VISTA PALMAR.....	57	3.12 PÉ DIREITO: VISTA PLANTAR	79
2.14 FALANGE E METACARPO: VISTA PALMAR.....	58	3.13 PÉ DIREITO: VISTA MEDIAL	80
2.15 OSSOS DO CARPO MÃO DIREITA: VISTA PALMAR	59	3.14 PÉ DIREITO: VISTA LATERAL	81
2.16 MÃO DIREITA: VISTA DORSAL	60	3.15 TORNOZELO DIREITO: VISTA LATERAL	82
2.17 ARTICULAÇÃO GLENOUMERAL: OMBRO DIREITO - VISTA ANTERIOR	61	3.16 TORNOZELO DIREITO: VISTA POSTERIOR.....	83
2.18 ARTICULAÇÃO GLENOUMERAL: OMBRO DIREITO - VISTA POSTERIOR	62	3.17 ARTICULAÇÃO COXOFEMURAL DIREITA: VISTA POSTERIOR.....	84
2.19 ARTICULAÇÃO UMERORADIAL: COTOVELO DIREITO- VISTA POSTERIOR.....	63	3.18 ARTICULAÇÃO COXOFEMURAL DIREITA: VISTA ANTERIOR	85
2.20 ARTICULAÇÃO UMERORADIAL: COTOVELO DIREITO- VISTA ANTERIOR	64	3.19 ARTICULAÇÃO DO JOELHO DIREITO: VISTA ANTERIOR	86
2.21 ARTICULAÇÃO RADIOCÁRPICA: PUNHO DIREITO - VISTA PALMAR	65	3.20 ARTICULAÇÃO DO JOELHO DIREITO: VISTA LATERAL.....	87
2.22 ARTICULAÇÃO RADIOCÁRPICA: PUNHO DIREITO- VISTA DORSAL	66	3.21 ARTICULAÇÃO DO JOELHO DIREITO: VISTA MEDIAL... ..	88
SISTEMA ESQUELÉTICO E ARTICULAR.....	67	3.22 ARTICULAÇÃO DO JOELHO DIREITO: VISTA POSTERIOR.....	89
3. MEMBRO INFERIOR	67	3.23 ARTICULAÇÃO TALOCRURAL DIREITA:VISTA DORSAL	90
3.1 OSSO PÉLVICO DIREITO: VISTA LATERAL	68	3.24 ARTICULAÇÃO TALOCRURAL: VISTA POSTERIOR.....	91
3.2 OSSO PÉLVICO DIREITO: VISTA ANTERIOR.....	69	3.25 ARTICULAÇÃO TALOCRURAL DIREITA: VISTA MEDIAL.....	92
3.3 FÊMUR DIREITO: VISTA ANTERIOR	70	3.26 ARTICULAÇÃO TALOCRURAL DIREITA: VISTA LATERAL.....	93
3.4 FÊMUR DIREITO: VISTA POSTERIOR	71	3.27 ARTICULACÕES DO PÉ DIREITO: VISTA PLANTAR.....	94
3.5 PATELA DIREITA.....	72		

SISTEMA ESQUELÉTICO E ARTICULAR..... 95

4. COLUNA VERTEBRAL E TÓRAX.....	95
4.1 VÉRTEBRAS CERVICAIS: VISTA ANTERIOR.....	96
4.2 VÉRTEBRAS CERVICAIS: VISTA LATERAL.....	97
4.3 VÉRTEBRAS CERVICAIS ATÍPICAS: ATLAS (C1).....	98
4.4 VÉRTEBRAS CERVICAIS ATÍPICAS: ÁXIS (C2) - VISTA PÓSTERO-SUPERIOR.....	99
4.4.1 VISTA LATERAL.....	100
4.5 VÉRTEBRAS CERVICAIS TÍPICAS: DE C3 A C6.....	101
4.5.1 VISTA SUPERIOR DE C3.....	101
4.5.2 VISTA INFERIOR DE C3.....	102
4.6 VÉRTEBRAS CERVICAIS ATÍPICAS: VÉRTEBRA PROEMINENTE (C7).....	103
4.6.1 VISTA SUPERIOR.....	103
4.6.2 VISTA INFERIOR.....	104
4.7 VÉRTEBRAS TORÁCICAS: VISTA ANTERIOR.....	105
4.8 VÉRTEBRAS TORÁCICAS: VISTA POSTERIOR.....	106
4.9 VÉRTEBRA TORÁCICA TÍPICA: VISTA SUPERIOR.....	107
4.10 VÉRTEBRA TORÁCICA TÍPICA: VISTA LATERAL.....	108
4.11 VÉRTEBRAS LOMBARES: VISTA ANTERIOR.....	109
4.12 VÉRTEBRAS LOMBARES E SACRO: VISTA LATERAL.....	110
4.13 VÉRTEBRAS LOMBARES E SACRO: VISTA POSTERIOR.....	111
4.14 VÉRTEBRA LOMBAR TÍPICA: VISTA SUPERIOR.....	112
4.15 VÉRTEBRA LOMBAR TÍPICA: VISTA LATERAL.....	113
4.16 VÉRTEBRAS SACRAIS (SACRO) E COCCÍGEAS (CÓCCIX): VISTA ANTERIOR- FACE PÉLVICA.....	114
4.17 VÉRTEBRAS SACRAIS (SACRO) E COCCÍGEAS (CÓCCIX): VISTA POSTERIOR- FACE DORSAL.....	115
4.18 VÉRTEBRAS SACRAIS (SACRO): VISTA SUPERIOR.....	116

4.19 ARTICULAÇÃO LOMBOSSACRA E SACROILÍACA: VISTA ANTERIOR.....	117
4.20 ARTICULAÇÃO LOMBOSSACRA E SACROILÍACA: VISTA POSTERIOR.....	118
4.21 LIGAMENTOS DA PELVE: VISTA SUPERIOR.....	119
4.22 LIGAMENTOS DA PELVE: VISTA POSTERIOR.....	120
4.23 ESQUELETO DO TÓRAX E CINTURA ESCAPULAR: VISTA ANTERIOR.....	121
4.24 ESQUELETO DO TÓRAX E CINTURA ESCAPULAR: VISTA POSTERIOR.....	122
4.25 OSSO ESTERNO: VISTA ANTERIOR.....	123
4.26 COSTELAS.....	124

SISTEMA MUSCULAR..... 125

1. CABEÇA E PESCOÇO.....	125
1. 1. MÚSCULOS DA CABEÇA E PESCOÇO: VISTA ANTERIOR.....	126
1. 2. MÚSCULOS DA CABEÇA E PESCOÇO: VISTA POSTERIOR.....	127
1.3. MÚSCULOS DA CABEÇA E PESCOÇO: VISTA LATERAL ESQUERDA.....	128
1.4. MÚSCULOS DA CABEÇA E PESCOÇO: VISTA LATERAL DIREITA.....	129
1.5. MÚSCULOS DA CABEÇA E PESCOÇO: VISTA ANTERIOR.....	130
1.6. MÚSCULOS DA CABEÇA E PESCOÇO: VISTA LATERAL ESQUERDA.....	131
1.7. MÚSCULOS DA CABEÇA E PESCOÇO: VISTA LATERAL DIREITA.....	132
1. 8. MÚSCULOS DA LÍNGUA: VISTA LATERAL ESQUERDA.....	133
1.9. MÚSCULOS DA FARINGE E ESÔFAGO: VISTA POSTERIOR.....	134

SISTEMA MUSCULAR.....	135
2. MEMBRO SUPERIOR.....	135
2.1 MÚSCULOS DO MEMBRO SUPERIOR ESQUERDO: VISTA ANTERIOR.....	136
2.2. MÚSCULOS DO MEMBRO SUPERIOR ESQUERDO: VISTA ANTERIOR.....	137
2.3. MÚSCULOS DO MEMBRO SUPERIOR ESQUERDO: VISTA ANTERIOR.....	138
2.4. MÚSCULOS DO MEMBRO SUPERIOR ESQUERDO: VISTA POSTERIOR.....	139
2.5. MÚSCULOS DO MEMBRO SUPERIOR ESQUERDO: VISTA POSTERIOR	140
2.6. MÚSCULOS DO MEMBRO SUPERIOR ESQUERDO: VISTA POSTERIOR.....	141
2.7. MÚSCULOS DO MEMBRO SUPERIOR ESQUERDO: VISTA POSTERIOR.....	142
2.8. MÚSCULOS DO MEMBRO SUPERIOR ESQUERDO: VISTA ANTERIOR.....	143
2.9 MÚSCULOS DO MEMBRO SUPERIOR: VISTA PALMAR DA MÃO ESQUERDA.....	144
2.10. MÚSCULOS DO MEMBRO SUPERIOR: VISTA DORSAL DA MÃO ESQUERDA	145
2.11. MÚSCULOS DO MEMBRO SUPERIOR ESQUERDO: VISTA POSTERIOR.....	146
2.12. MÚSCULOS DO MEMBRO SUPERIOR ESQUERDO: VISTA POSTERIOR.....	147
2.13. MÚSCULOS DO MEMBRO SUPERIOR ESQUERDO: VISTA POSTERIOR.....	148
2.14. MÚSCULOS DA MÃO ESQUERDA: VISTA DORSAL	149
2.15. MÚSCULOS DA MÃO ESQUERDA: VISTA PALMAR I	150
2.16. MÚSCULOS DA MÃO ESQUERDA: VISTA PALMAR II...151	

2.17. MÚSCULOS DA MÃO ESQUERDA: VISTA PALMAR III .152	
SISTEMA MUSCULAR.....	153
3. MEMBRO INFERIOR	153
3.1. MÚSCULOS DO MEMBRO INFERIOR ESQUERDO: VISTA MEDIAL.....	154
3.2. MÚSCULOS DO MEMBRO INFERIOR ESQUERDO: VISTA ANTERIOR.....	155
3.3. MÚSCULOS DO MEMBRO INFERIOR ESQUERDO: VISTA POSTERIOR.....	156
3.4. MÚSCULOS DO MEMBRO INFERIOR ESQUERDO: VISTA ANTERIOR DA PERNA E DORSO DO PÉ.....	157
3.5. MÚSCULOS DO MEMBRO INFERIOR ESQUERDO: VISTA LATERAL DA PERNA E DO PÉ	158
3.6. MÚSCULOS DO MEMBRO INFERIOR ESQUERDO: VISTA POSTERIOR DA PERNA	159
3.7. MÚSCULOS DO MEMBRO INFERIOR ESQUERDO: VISTA MEDIL DA PERNA E PLANTAR DO PÉ	160
3.8. MÚSCULOS DO MEMBRO INFERIOR ESQUERDO: VISTA ÂNTERO-MEDIAL DA COXA	161
3.9. MÚSCULOS DO MEMBRO INFERIOR ESQUERDO: VISTA ANTERIOR DA COXA	162
3.10. MÚSCULOS DO MEMBRO INFERIOR ESQUERDO: VISTA LATERAL DA COXA	163
3.11. MÚSCULOS DO MEMBRO INFERIOR ESQUERDO: VISTA POSTERIOR DA COXA	164
3.12. MÚSCULOS DO MEMBRO INFERIOR ESQUERDO: VISTA POSTERIOR DA COXA	165
3.13. MÚSCULOS DO MEMBRO INFERIOR ESQUERDO: VISTA POSTERIOR DA COXA	166
3.14. MÚSCULOS DO MEMBRO INFERIOR ESQUERDO: VISTA POSTERIOR DA PERNA	167

3.15. MÚSCULOS DO MEMBRO INFERIOR ESQUERDO: VISTA POSTERIOR DA PERNA	168
3.16. MÚSCULOS DO MEMBRO INFERIOR ESQUERDO: VISTA ANTERIOR DA COXA	169
3.17. MÚSCULOS DO MEMBRO INFERIOR ESQUERDO: VISTA LATERAL DA PERNA E DORSO DO PÉ.....	170
3.18. MÚSCULOS DO MEMBRO INFERIOR ESQUERDO: VISTA DORSAL DO PÉ.....	171
3.19. MÚSCULOS DO MEMBRO INFERIOR ESQUERDO: VISTA PLANTAR DO PÉ	172
3.20. MÚSCULOS DO MEMBRO INFERIOR DIREITO: VISTA MEDIAL DO PÉ	173
3.21. MÚSCULOS DO MEMBRO INFERIOR ESQUERDO: VISTA LATERAL DO PÉ	174
3.22. MÚSCULOS DO MEMBRO INFERIOR ESQUERDO: VISTA MEDIAL DO PÉ	175
3.23. MÚSCULOS DO MEMBRO INFERIOR ESQUERDO: VISTA PLANTAR DO PÉ I.....	176
3.24. MÚSCULOS DO MEMBRO INFERIOR ESQUERDO: VISTA PLANTAR DO PÉ II	177
3.25. MÚSCULOS DO MEMBRO INFERIOR ESQUERDO: VISTA PLANTAR DO PÉ III.....	178
3.26. MÚSCULOS DO MEMBRO INFERIOR ESQUERDO – VISTA PLANTAR DO PÉ IV.....	179

SISTEMA MUSCULAR..... 180

4. TORSO MUSCULAR.....	180
4.1. TORSO MUSCULAR: VISTA POSTERIOR DA CABEÇA E PESCOÇO	181
4.2. TORSO MUSCULAR: VISTA POSTERIOR.....	182
4.3. TORSO MUSCULAR: VISTA LATERAL DIREITA	183
4.4. TORSO MUSCULAR: VISTA LATERAL DIREITA DA CABEÇA E PESCOÇO	184

4.5. TORSO MUSCULAR: VISTA ANTERIOR DA CABEÇA E PESCOÇO	185
4.6. TORSO MUSCULAR: VISTA ANTERIOR.....	186
4.7. TORSO MUSCULAR: VISTA LATERAL ESQUERDA.....	187
4.8. TORSO MUSCULAR: VISTA ANTERIOR.....	188
4.9. TORSO MUSCULAR: VISTA INTERNA DA PAREDE ANTERIOR DO TÓRAX E ABDOME.....	189
4.10. TORSO MUSCULAR: VISTA EXTERNA DA PAREDE ANTERIOR DO TÓRAX E ABDOME.....	190
4.11. PAREDE POSTERIOR DO ABDOME: VISTA ANTERIOR SEM AS VÍSCERAS	191

GABARITO..... 192

BIBLIOGRAFIA 227

SISTEMA ESQUELÉTICO E ARTICULAR

1. CRÂNIO

Introdução

O crânio é o esqueleto da cabeça, formado por 22 ossos, sendo que 14 ossos compreendem o esplanocrânio (esqueleto da face) e oito formam o neurocrânio (caixa craniana). O crânio abriga e protege o encéfalo, órgãos sensoriais, vasos e nervos.

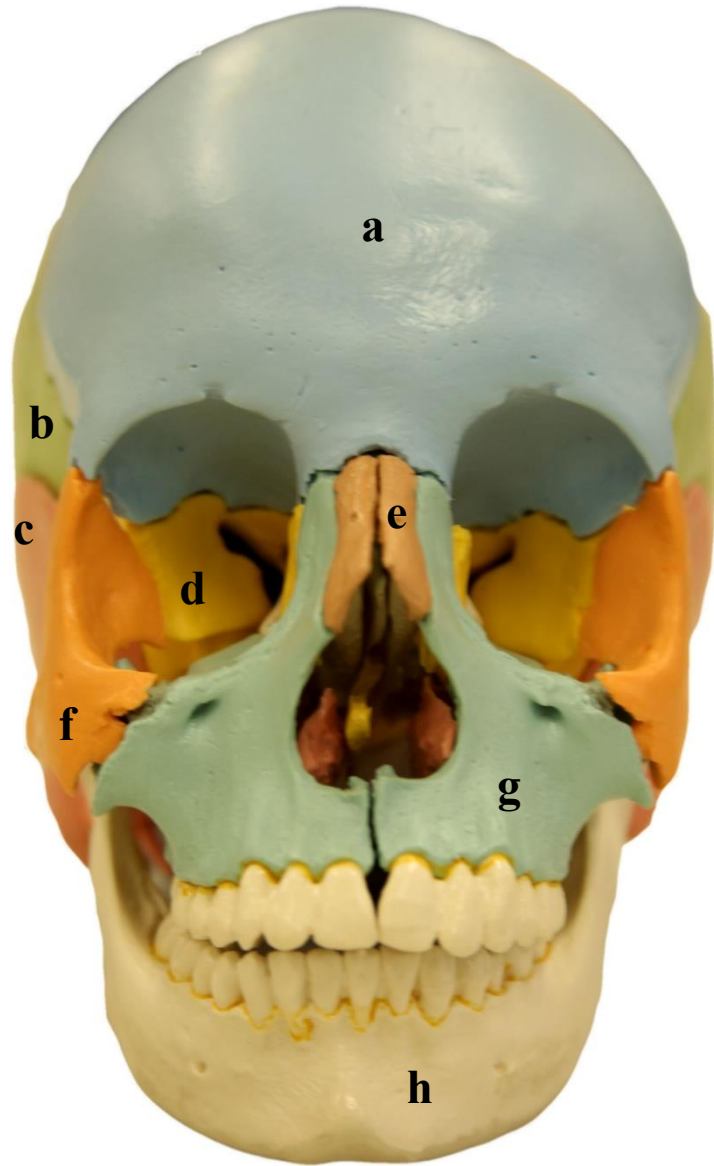
A caixa craniana é composta pelos ossos parietais, frontal, occipital, esfenóide, temporais e etmoide, formando uma cavidade que aloja o encéfalo. Os ossos do esplanocrânio: vómer, maxilas, zigomáticos, palatinos, nasais, lacrimais e mandíbula, protegem a entrada para os sistemas digestório e respiratório, além de fornecerem áreas para inserção de músculos que são responsáveis pela expressão facial e pela mastigação. As margens dos ossos do crânio estão unidas por meio de articulações imóveis (suturas). A sutura lambdoidea localiza-se na parte posterior do crânio unindo o osso occipital aos ossos parietais. A sutura coronal une o osso frontal aos parietais, enquanto que a sutura sagital une os ossos parietais e estende-se da sutura lambdoide até a coronal. A sutura escamosa ocorre em cada lateral do crânio unindo o osso temporal ao osso parietal. A sutura frontonasal marca o limite entre o osso frontal e os ossos nasais.

O processo de formação do crânio envolve vários centros de ossificação e, ao longo do seu desenvolvimento, vão ocorrendo

fusões entre os ossos, as quais fazem com que o número de ossos vá diminuindo. Por exemplo, o osso esfenóide inicia sua formação com 14 centros de ossificação, pois ao nascimento, a fusão ainda não está completa. Além disso, o crescimento dos ossos do crânio é atrasado em relação ao crescimento encefálico, e ao nascimento, os ossos são interligados por áreas de tecido fibroso, sendo chamados de fontículos ou fontanelas. Existem seis fontículos: fontículo anterior (entre a sutura coronal e sagital), fontículo posterior (entre a sutura sagital e lambdoide), fontículos ântero-laterais (entre a sutura escamosa e a sutura parietal) e fontículos póstero-laterais (entre a sutura escamosa e a sutura lambdoidea). Os fontículos moldam o crânio durante o parto, permitem a acomodação do encéfalo enquanto este se desenvolve e aumentam a resiliência. A palpação dos fontículos é útil na verificação do progresso de crescimento dos ossos frontal e parietal, do grau de hidratação do lactente e da pressão intracraniana.

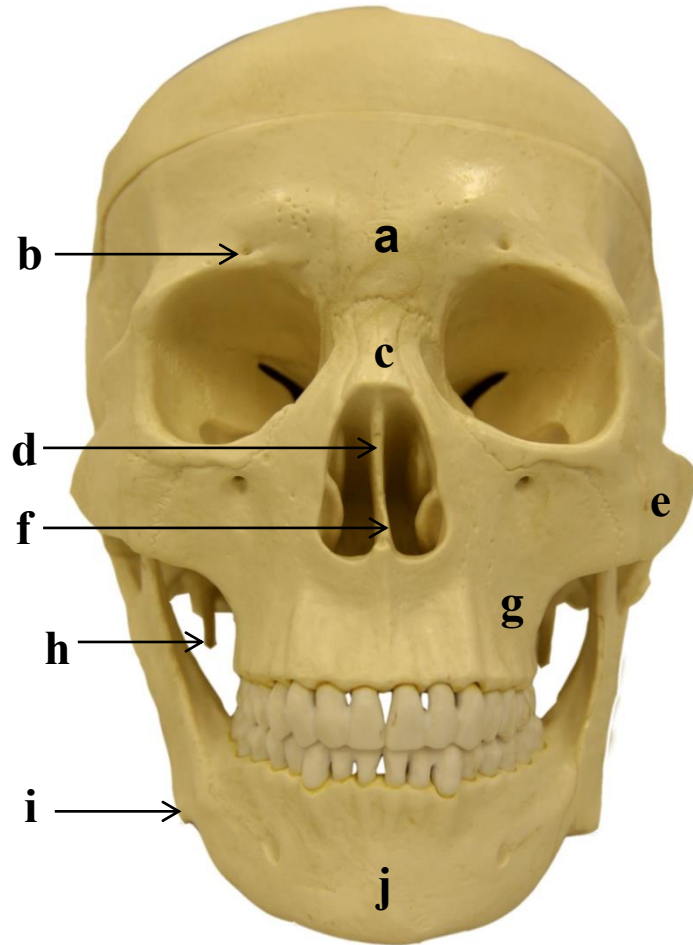
O crescimento do crânio ocorre em sincronia com o desenvolvimento do encéfalo. Distorções incomuns do crânio ocorrem da fusão prematura da sutura frontal e outras, sendo chamada cranioestenose. O fechamento de todas as estruturas cranianas restringe o desenvolvimento do encéfalo, sendo necessária a intervenção cirúrgica para evitar o dano encefálico. O fechamento completo das suturas deve ocorrer na idade adulta.

1.1 CRÂNIO: VISTA ANTERIOR - I



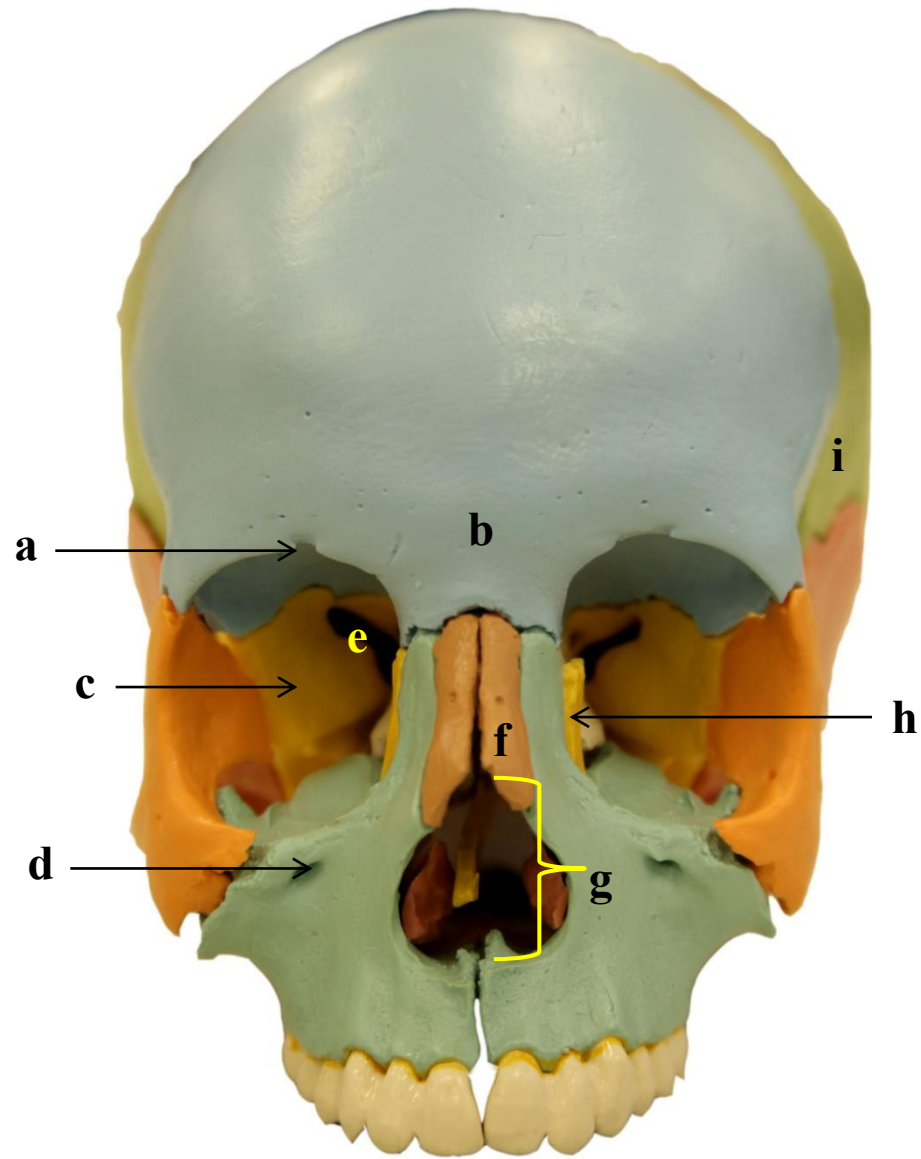
- a)
- b)
- c)
- d)
- e)
- f)
- g)
- h)

1.2 CRÂNIO: VISTA ANTERIOR - II



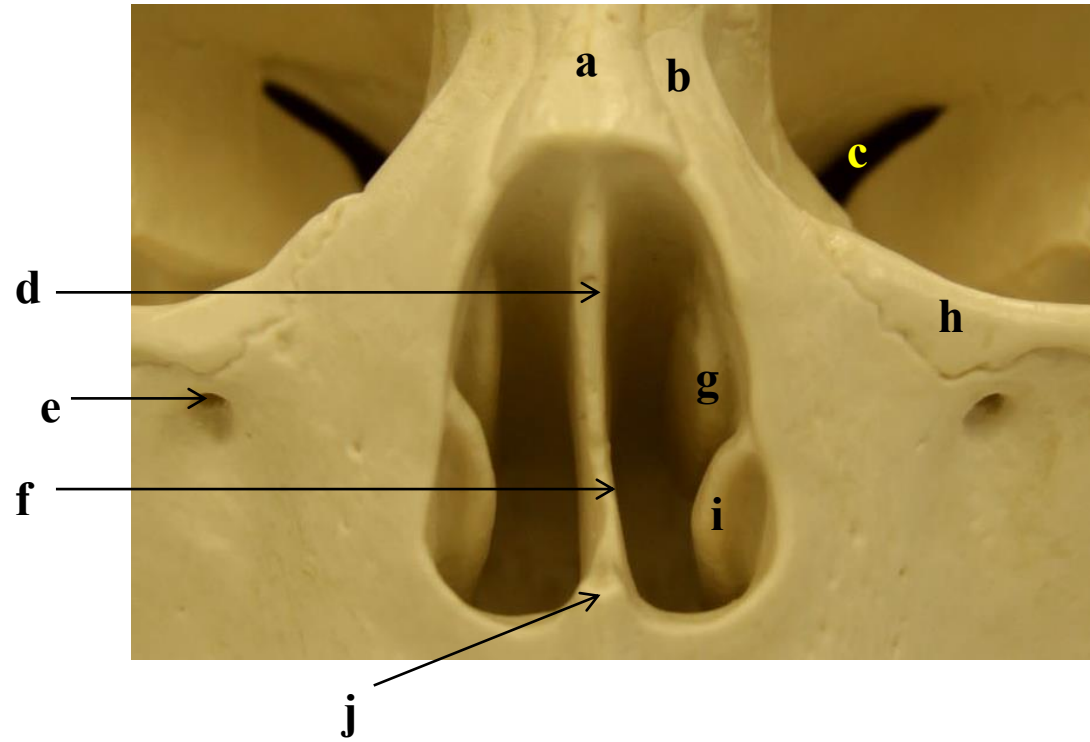
- a)
- b)
- c)
- d)
- e)
- f)
- g)
- h)
- i)
- j)

1.3 CRÂNIO: VISTA ANTERIOR SEM A MANDÍBULA



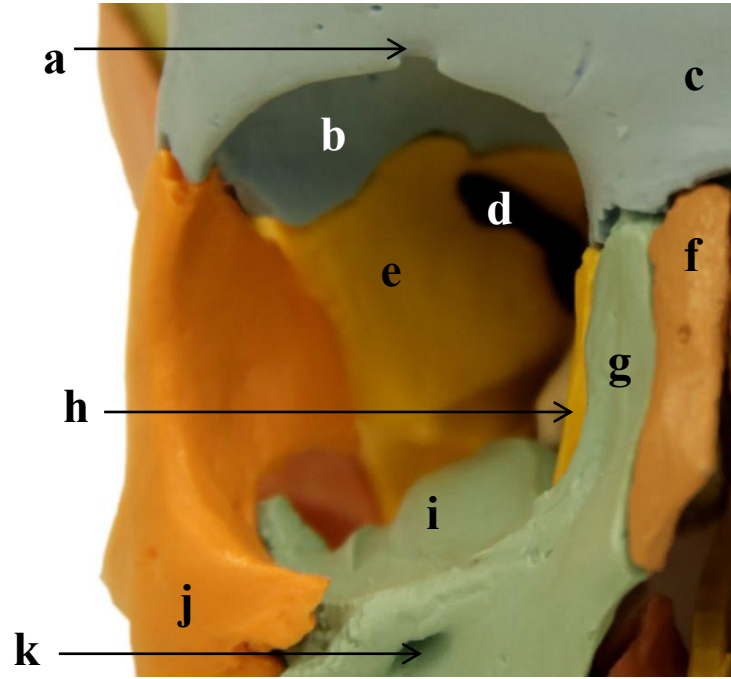
- a)
- b)
- c)
- d)
- e)
- f)
- g)
- h)
- i)

1.4 CAVIDADE NASAL EM DETALHE: VISTA ANTERIOR



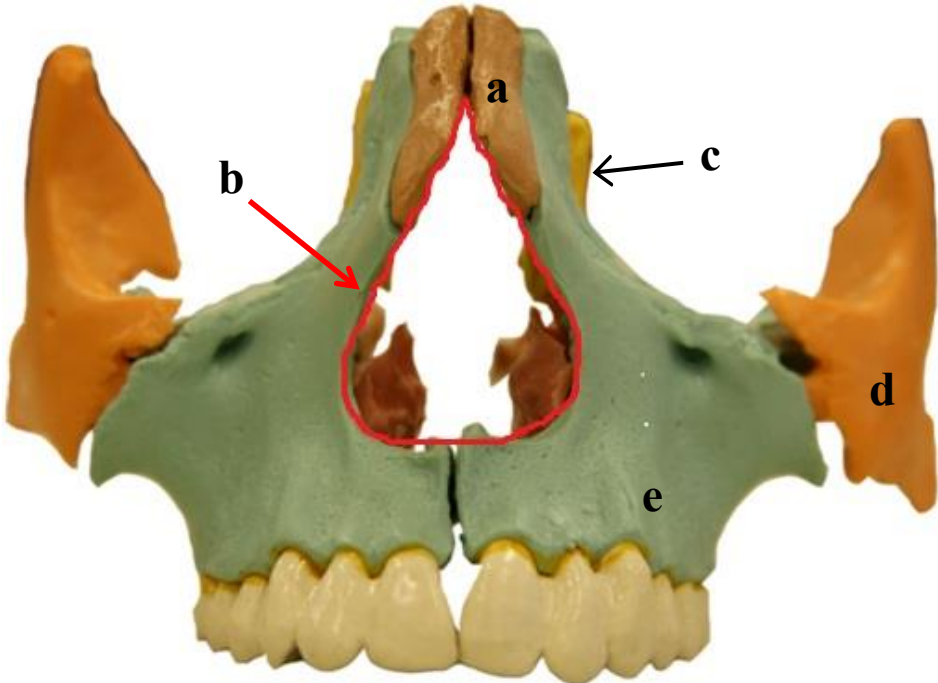
- a)
- b)
- c)
- d)
- e)
- f)
- g)
- h)
- i)
- j)

1.5 CAVIDADE ORBITAL DIREITA: VISTA ANTERIOR



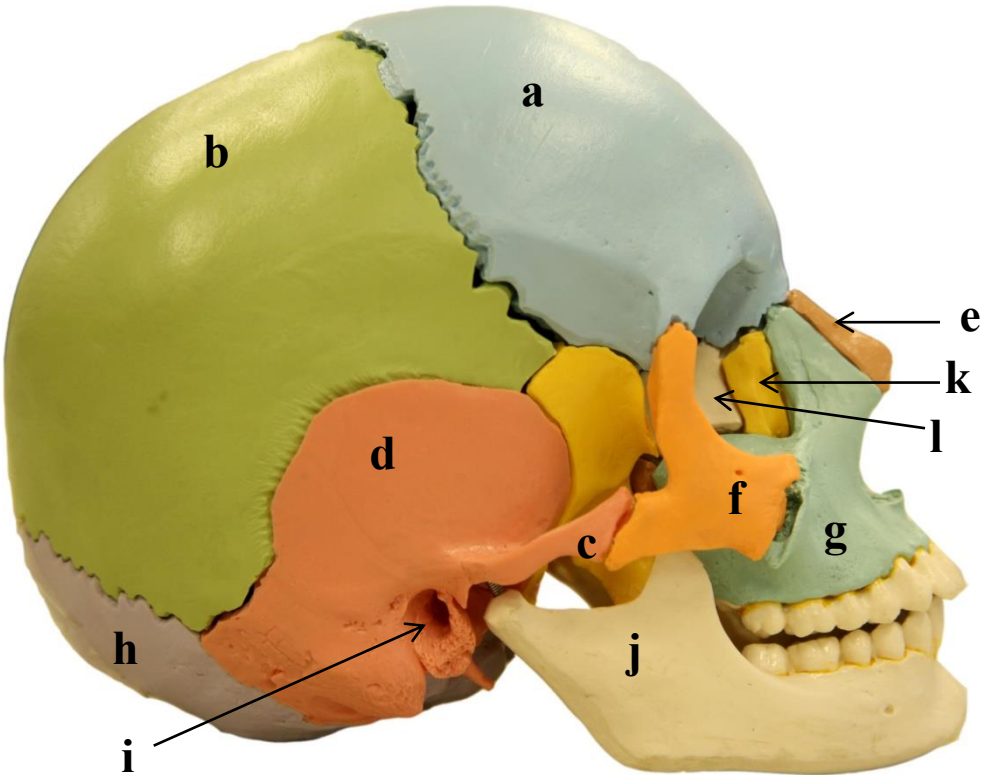
- a)
- b)
- c)
- d)
- e)
- f)
- g)
- h)
- i)
- j)
- k)

1.6 MAXILA: VISTA ANTERIOR



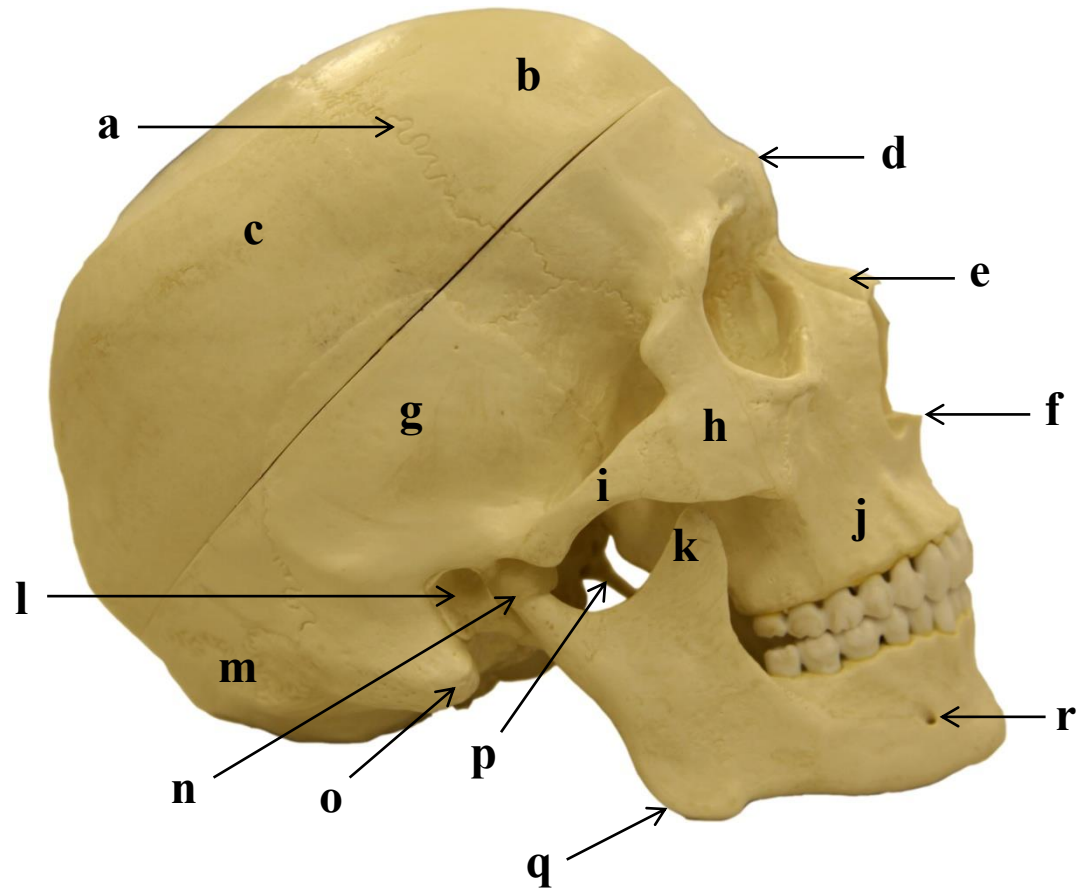
- a)
- b)
- c)
- d)
- e)

1.7 CRÂNIO: VISTA LATERAL DIREITA - I



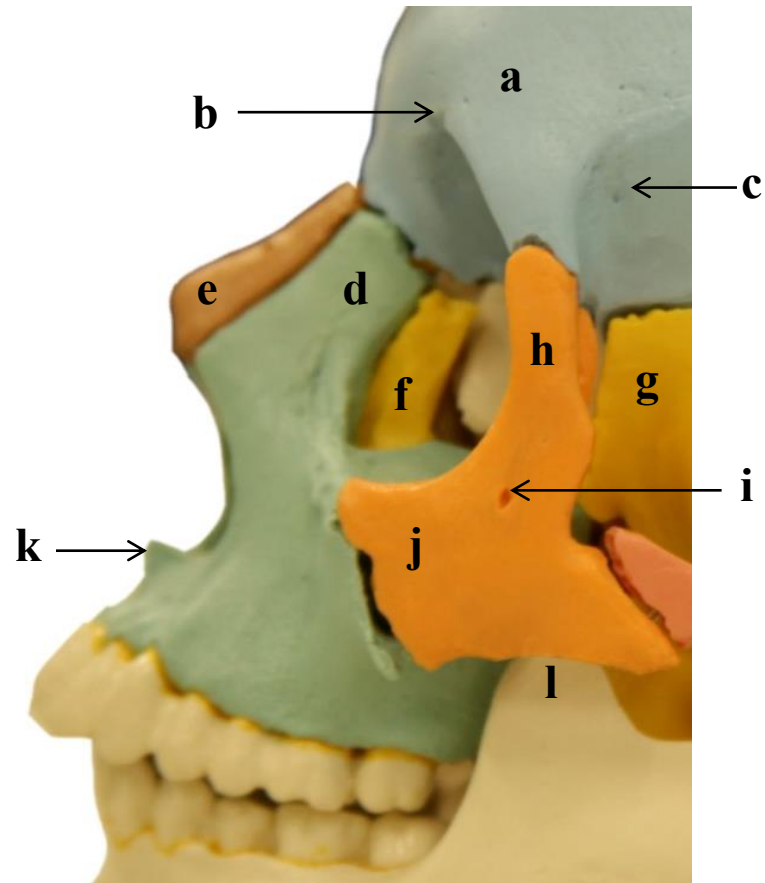
- a)
- b)
- c)
- d)
- e)
- f)
- g)
- h)
- i)
- j)
- k)
- l)

1.8 CRÂNIO: VISTA LATERAL DIREITA - II



- a)
- b)
- c)
- d)
- e)
- f)
- g)
- h)
- i)
- j)
- k)
- l)
- m)
- n)
- o)
- p)
- q)
- r)

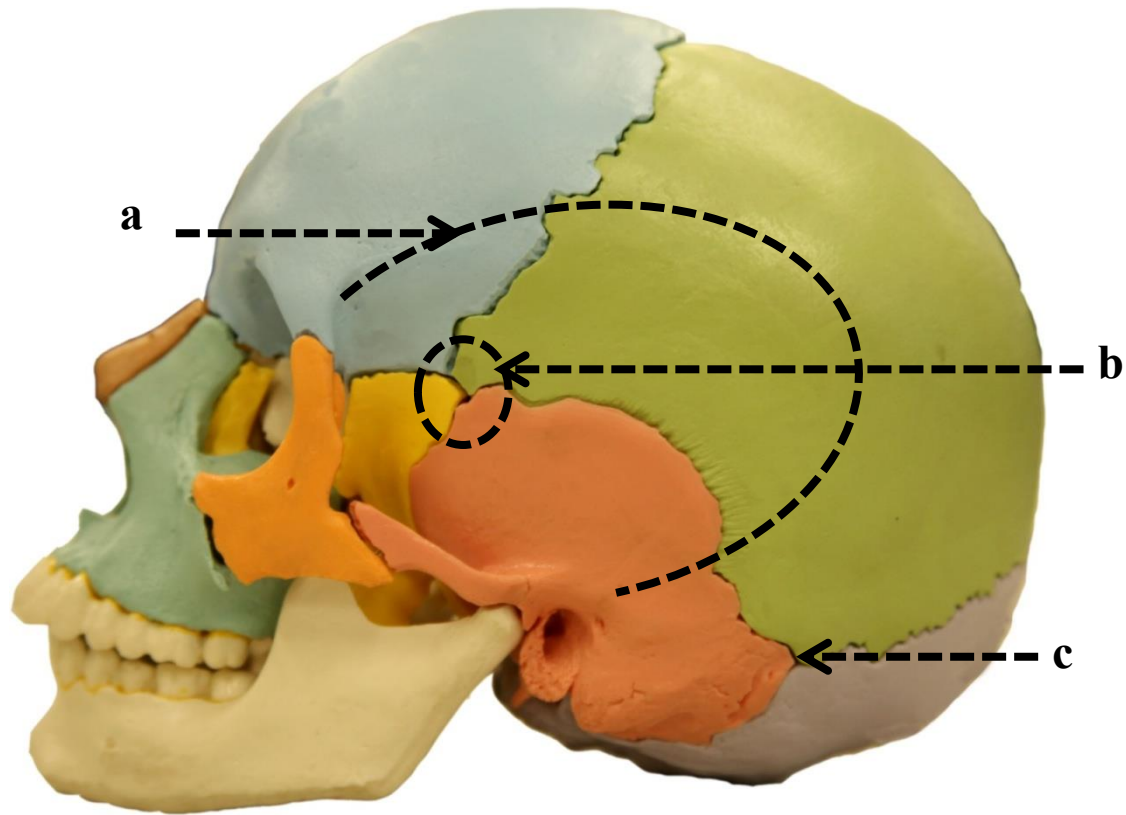
1.9 ESPLANCNOCRÂNIO EM DETALHE: VISTA LATERAL ESQUERDA



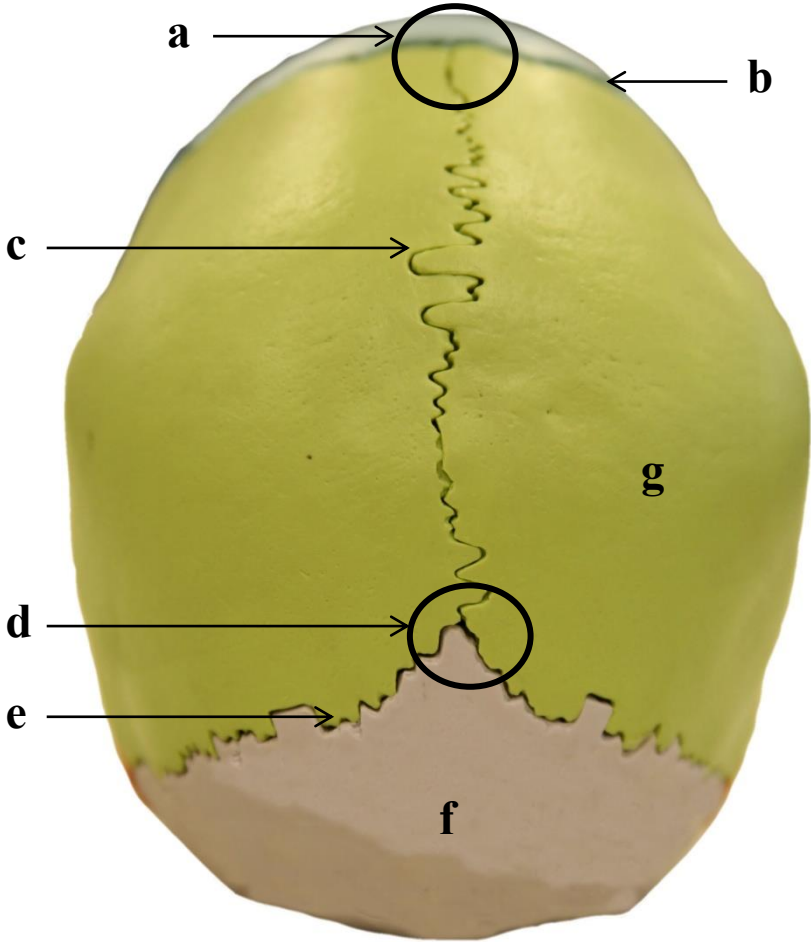
- a)
- b)
- c)
- d)
- e)
- f)
- g)
- h)
- i)
- j)
- k)
- l)

1.10 CRÂNIO: VISTA LATERAL ESQUERDA

- a)
- b)
- c)

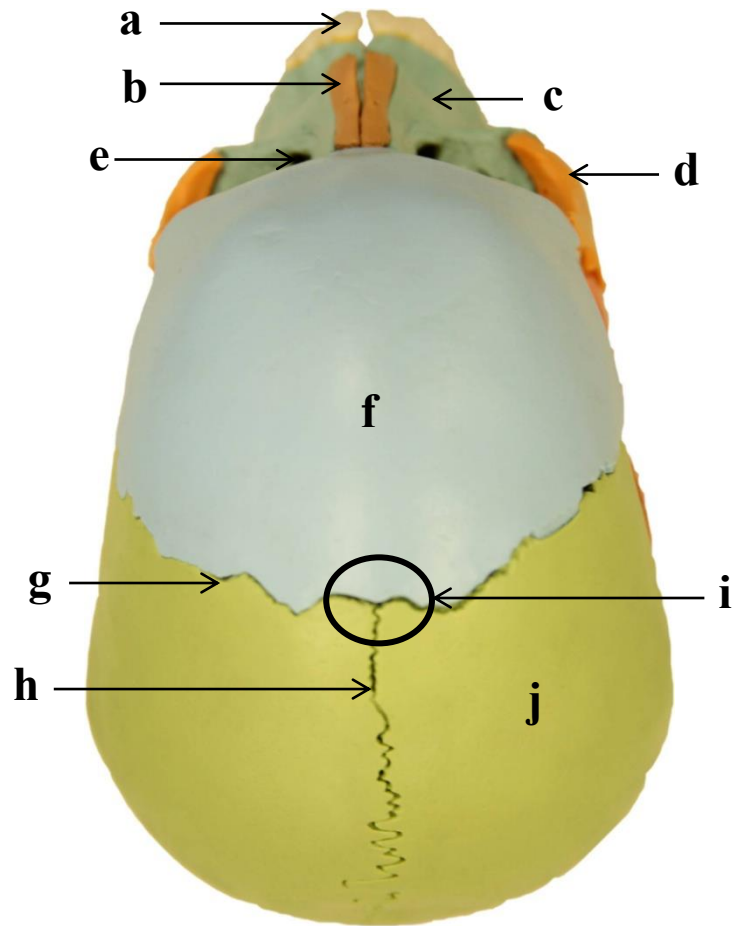


1.11 ABÓBODA CRANIANA: VISTA SUPERO-POSTERIOR



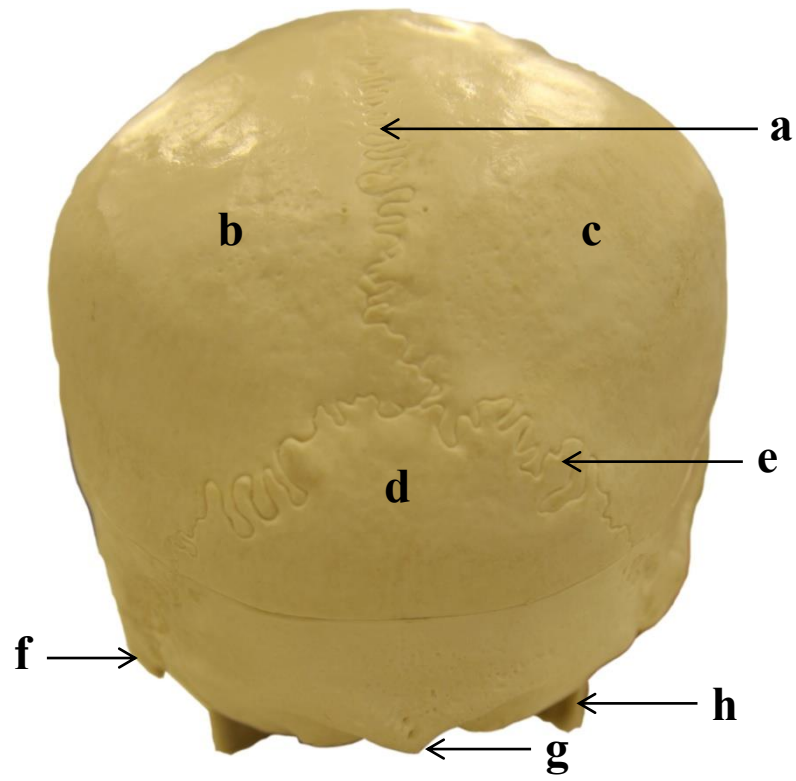
- a)
- b)
- c)
- d)
- e)
- f)
- g)

1.12 CRÂNIO: VISTA SUPERIOR



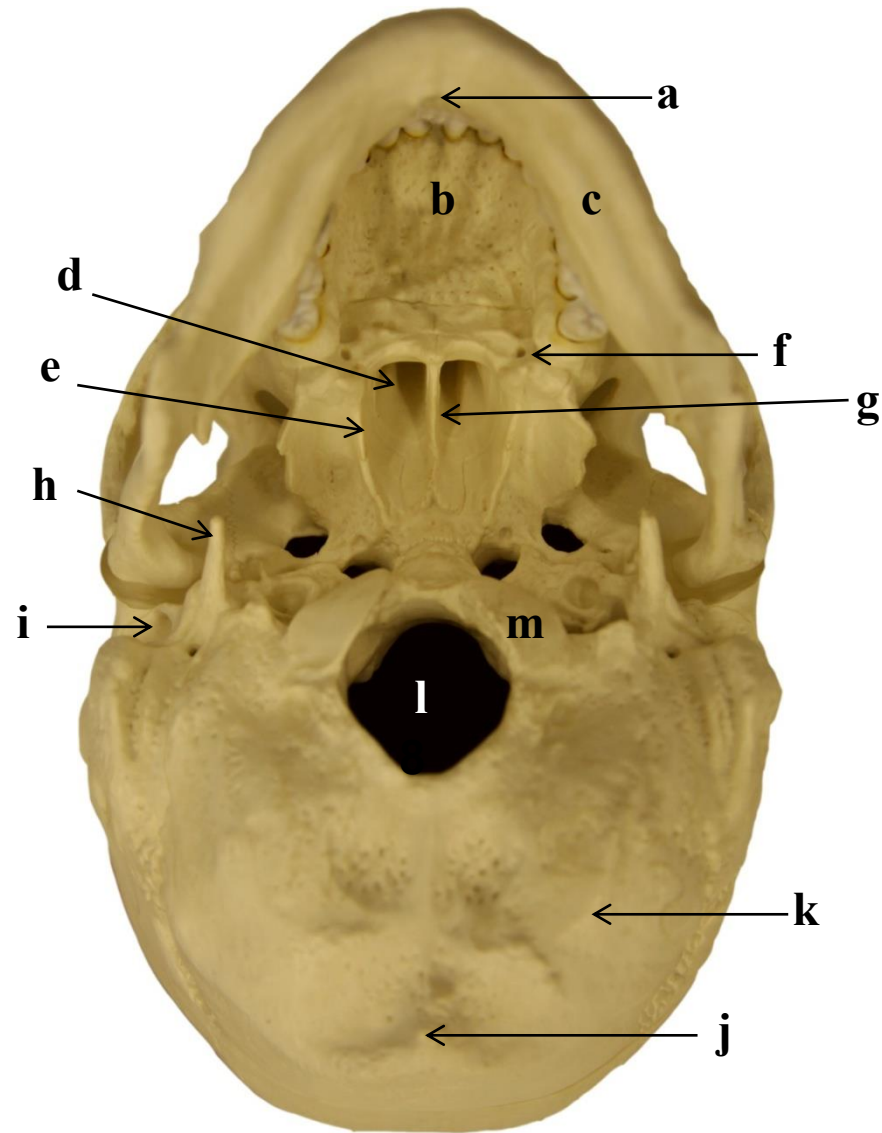
- a)
- b)
- c)
- d)
- e)
- f)
- g)
- h)
- i)
- j)

1.13 CRÂNIO: VISTA POSTERIOR



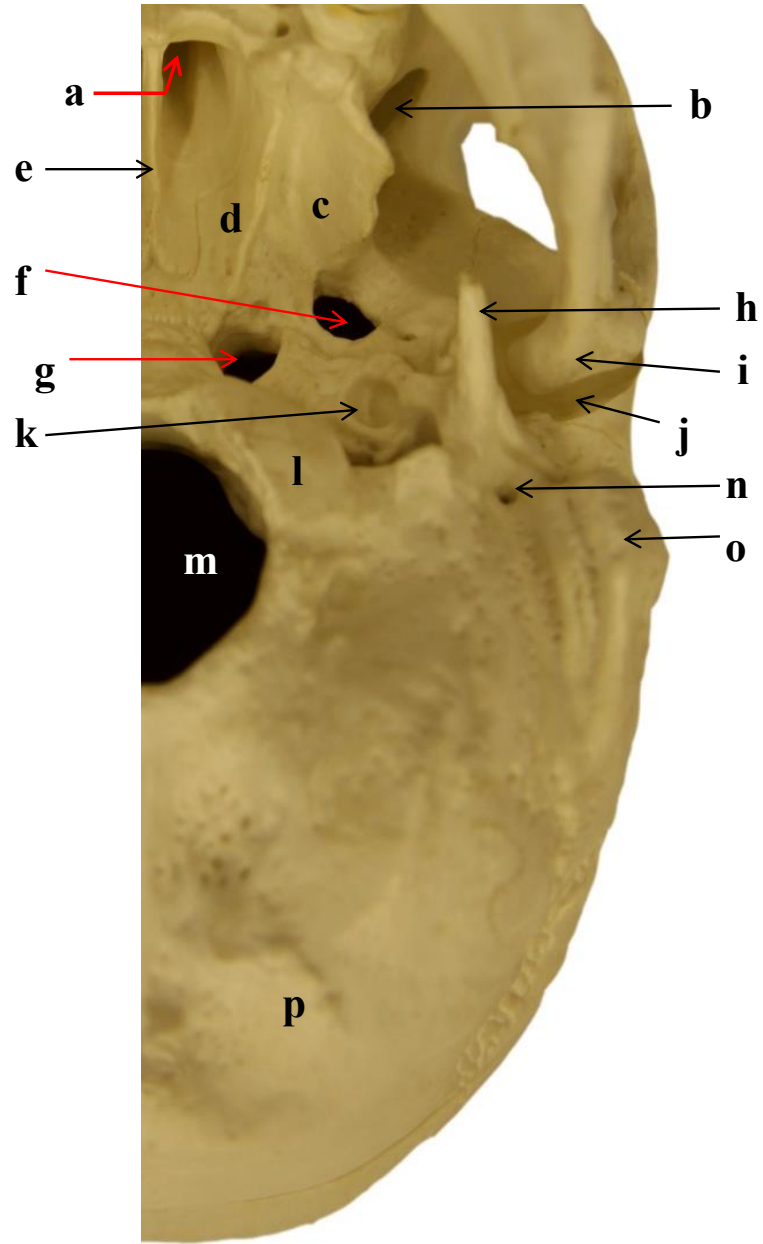
- a)
- b)
- c)
- d)
- e)
- f)
- g)
- h)

1.14. CRÂNIO: VISTA INFERIOR - I



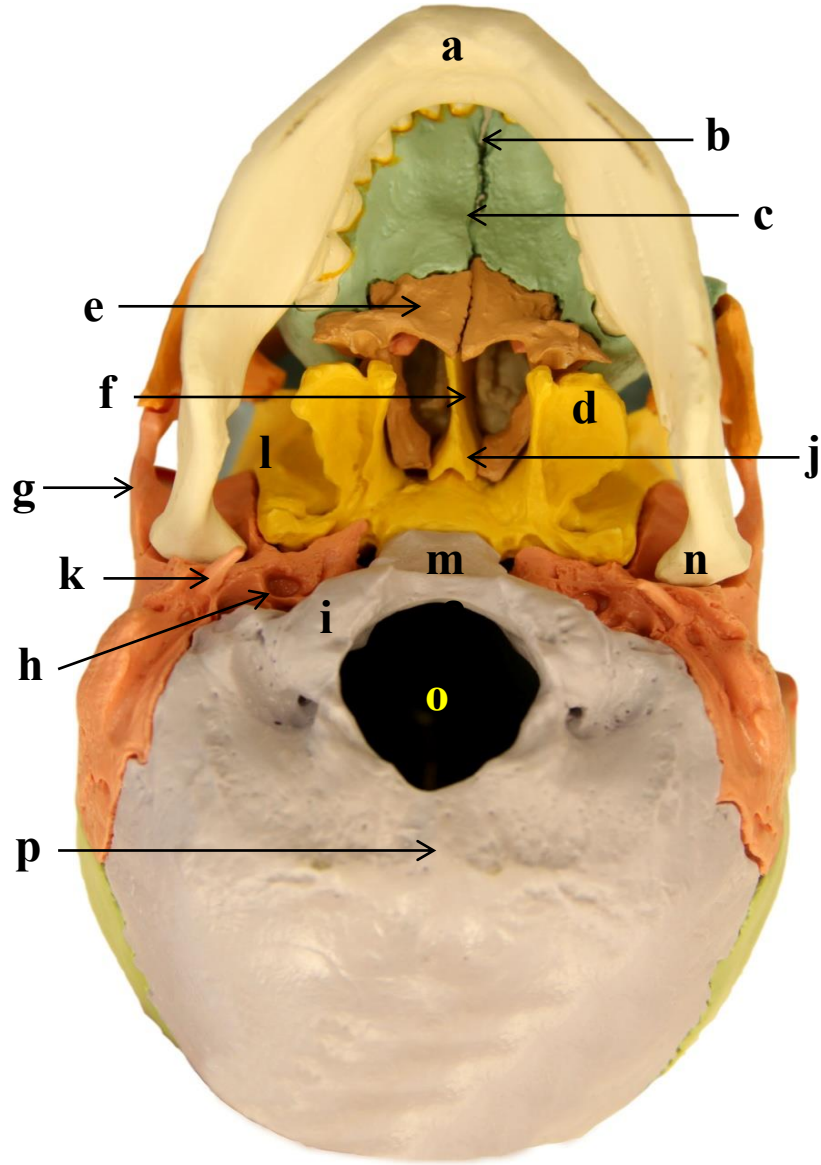
- a)
- b)
- c)
- d)
- e)
- f)
- g)
- h)
- i)
- j)
- k)
- l)
- m)

1.15 CRÂNIO: VISTA INFERIOR - II



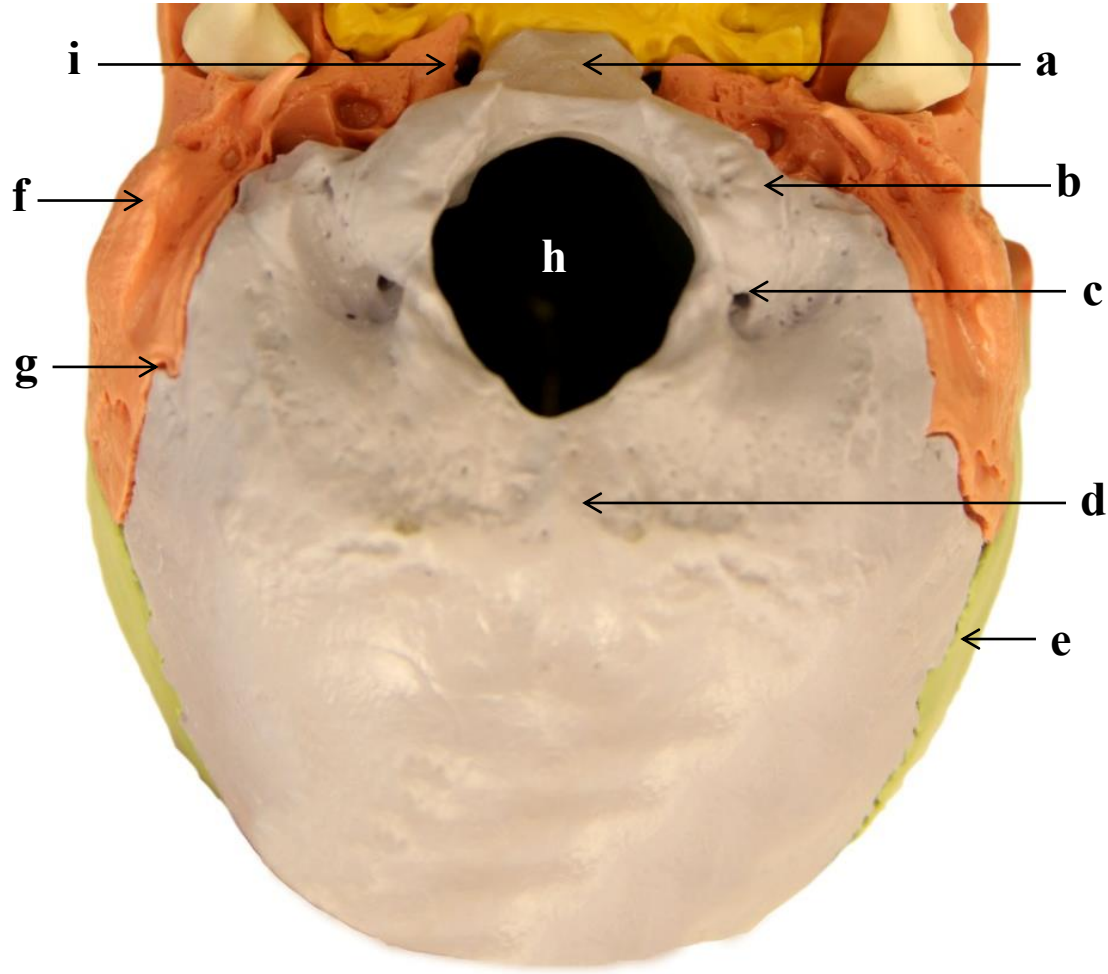
- a)
- b)
- c)
- d)
- e)
- f)
- g)
- h)
- i)
- j)
- k)
- l)
- m)
- n)
- o)
- p)

1.16 CRÂNIO: VISTA INFERIOR - III



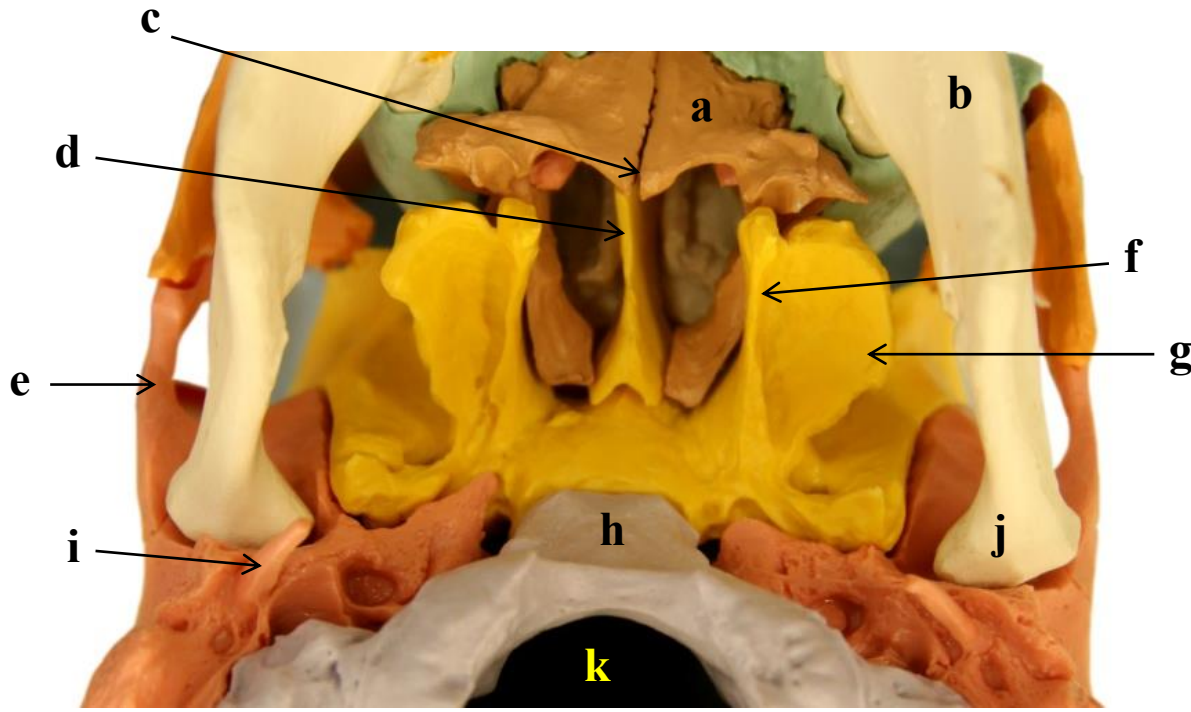
- a)
- b)
- c)
- d)
- e)
- f)
- g)
- h)
- i)
- j)
- k)
- l)
- m)
- n)
- o)
- p)

1.17 OSSO OCCIPITAL: VISTA INFERIOR



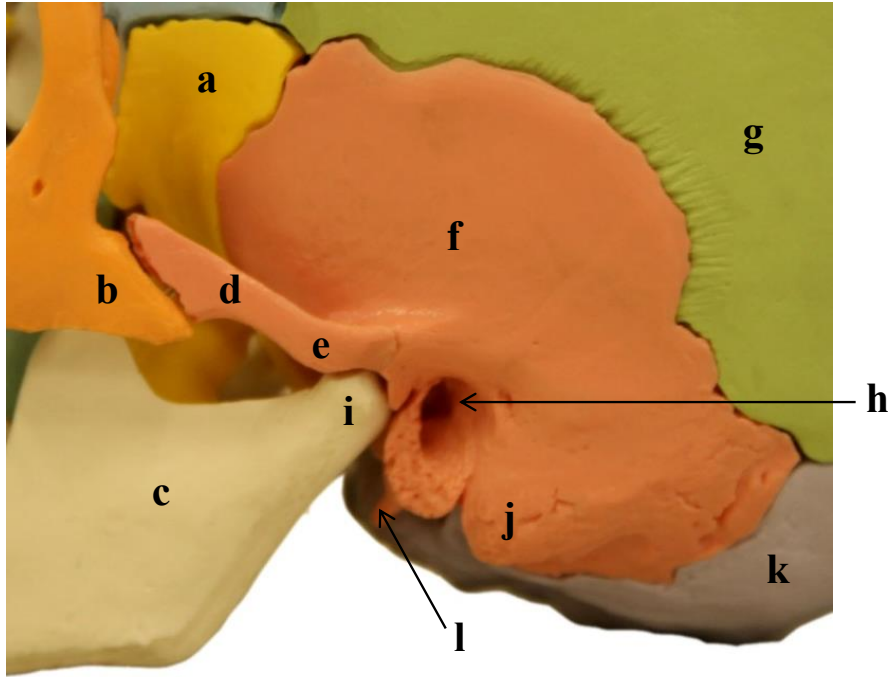
- a)
- b)
- c)
- d)
- e)
- f)
- g)
- h)
- i)

1.18 OSSO ESFENOIDE: VISTA INFERIOR

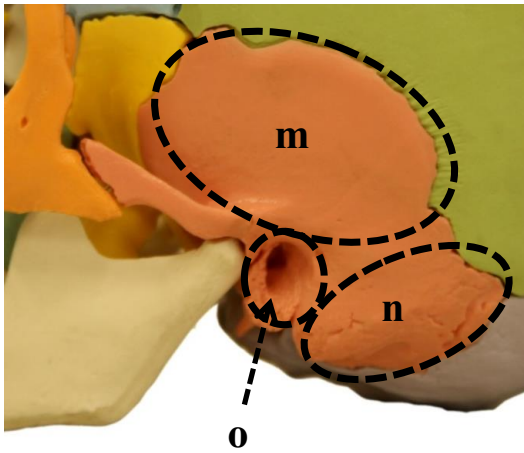


- a)
- b)
- c)
- d)
- e)
- f)
- g)
- h)
- i)
- j)
- k)

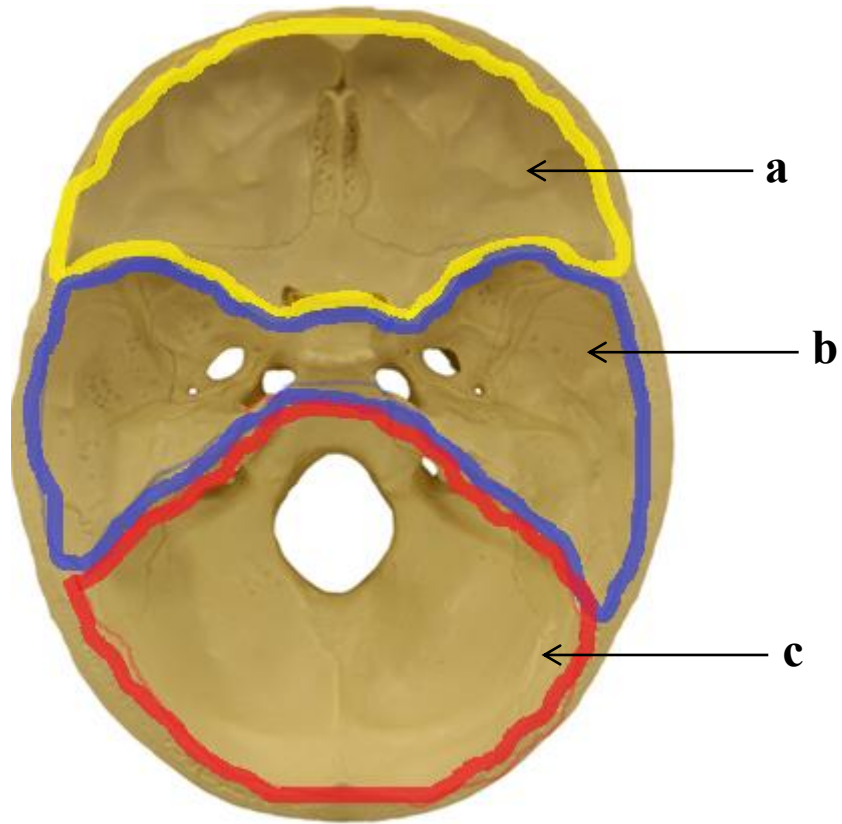
1.19 OSSO TEMPORAL: VISTA LATERAL ESQUERDA



- a)
- b)
- c)
- d)
- e)
- f)
- g)
- h)
- i)
- j)
- k)
- l)
- m)
- n)
- o)

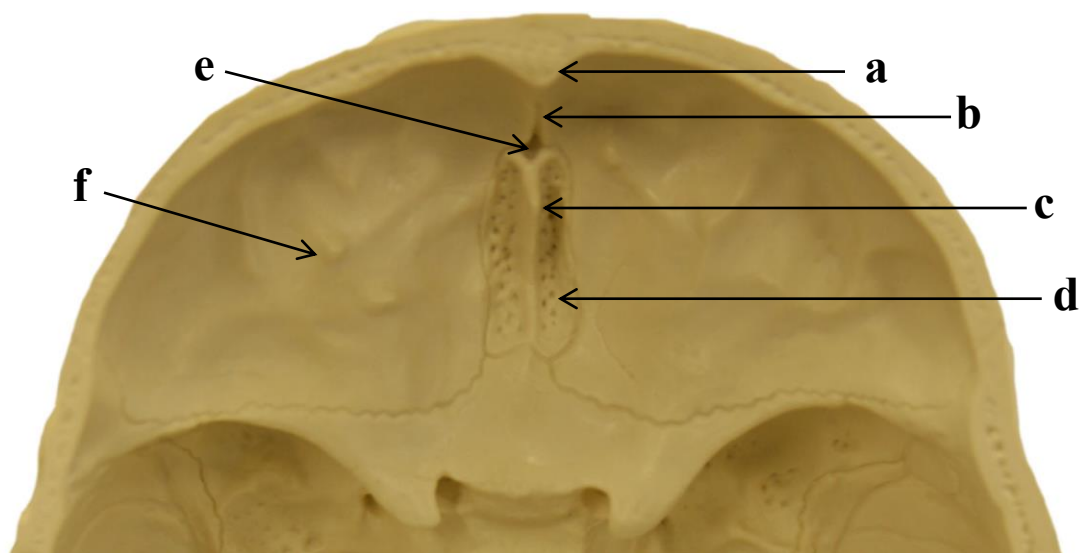


1.20 FOSSAS ANTERIOR, MÉDIA E POSTERIOR: VISTA SUPERIOR DA BASE DO CRÂNIO



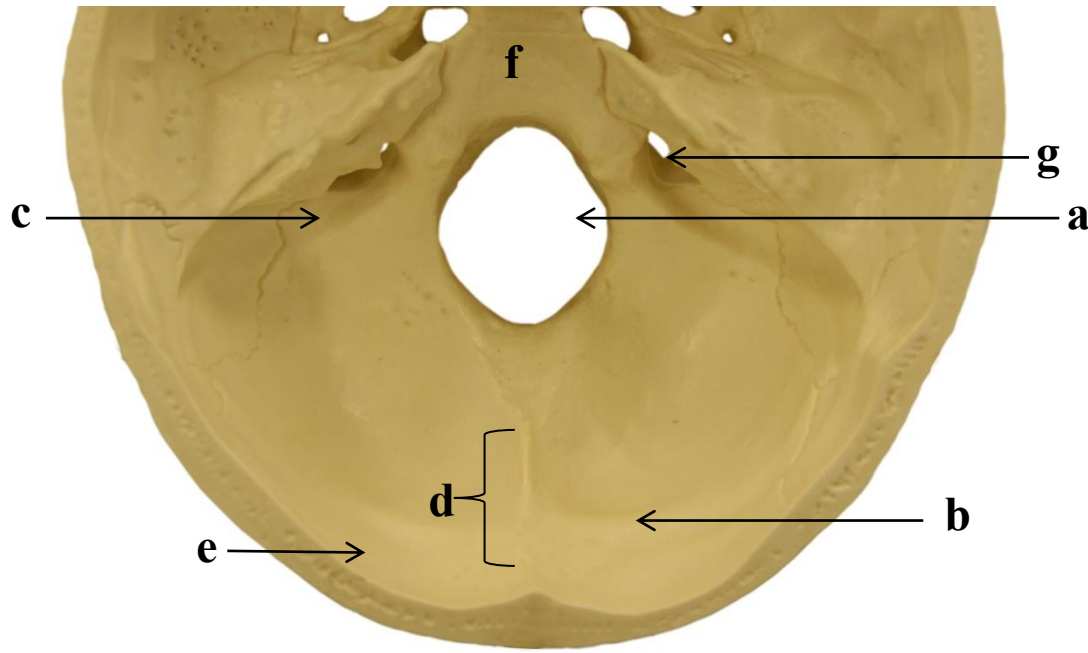
- a)
- b)
- c)

1.21 FOSSA ANTERIOR: VISTA SUPERIOR DA BASE DO CRÂNIO



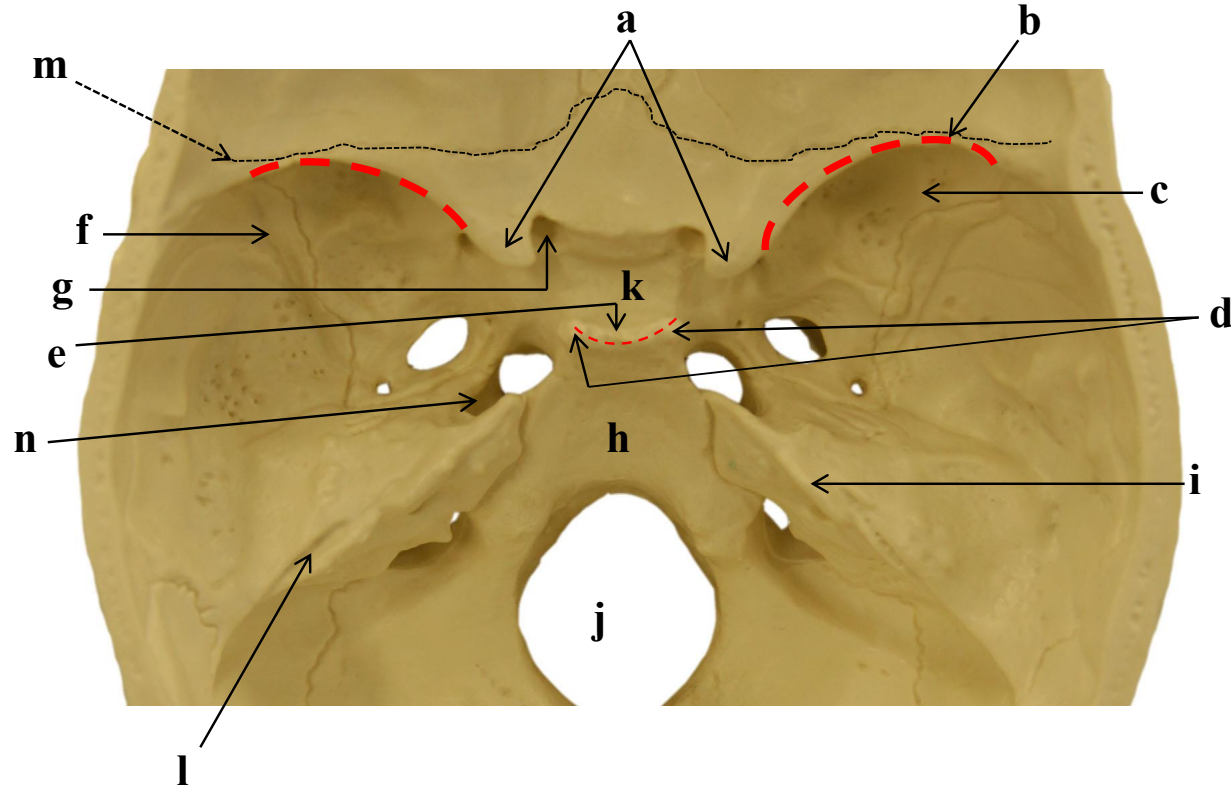
- a)
- b)
- c)
- d)
- e)
- f)

1.22 FOSSA POSTERIOR: VISTA SUPERIOR DA BASE DO CRÂNIO



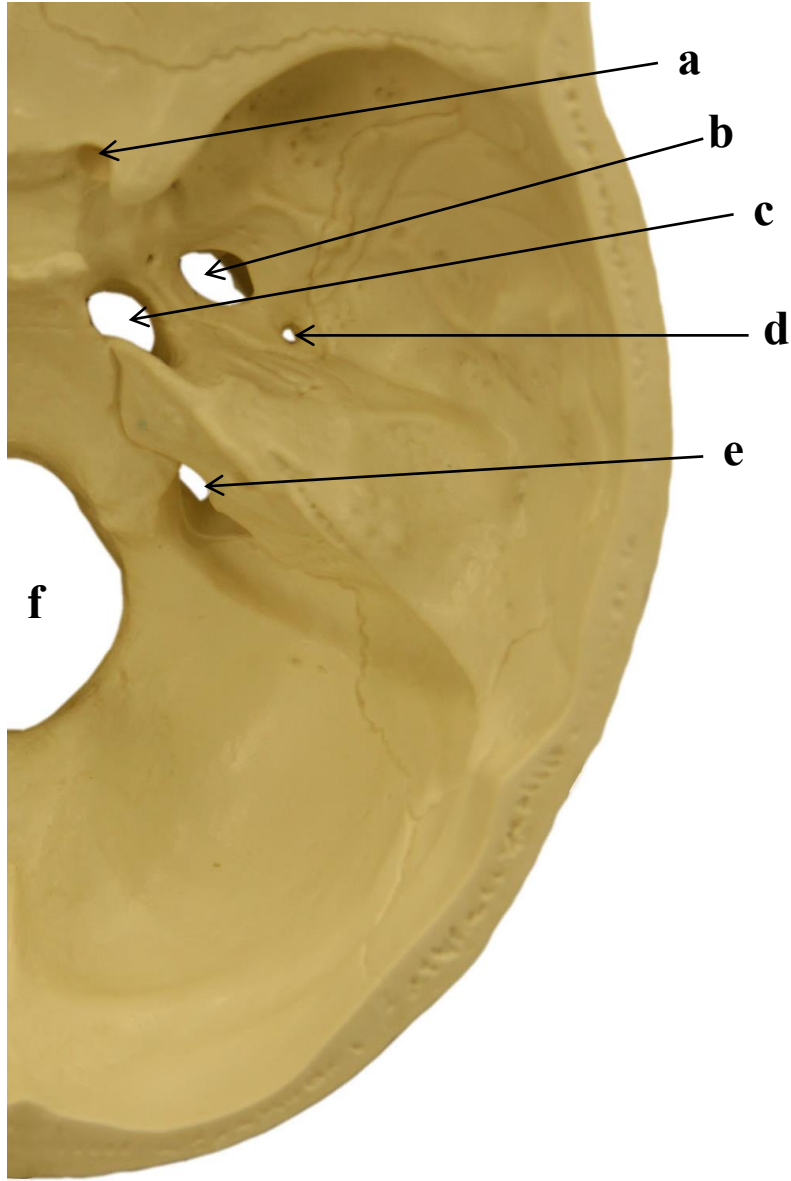
- a)
- b)
- c)
- d)
- e)
- f)
- g)

1.23 FOSSA MÉDIA: VISTA SUPERIOR DA BASE DO CRÂNIO



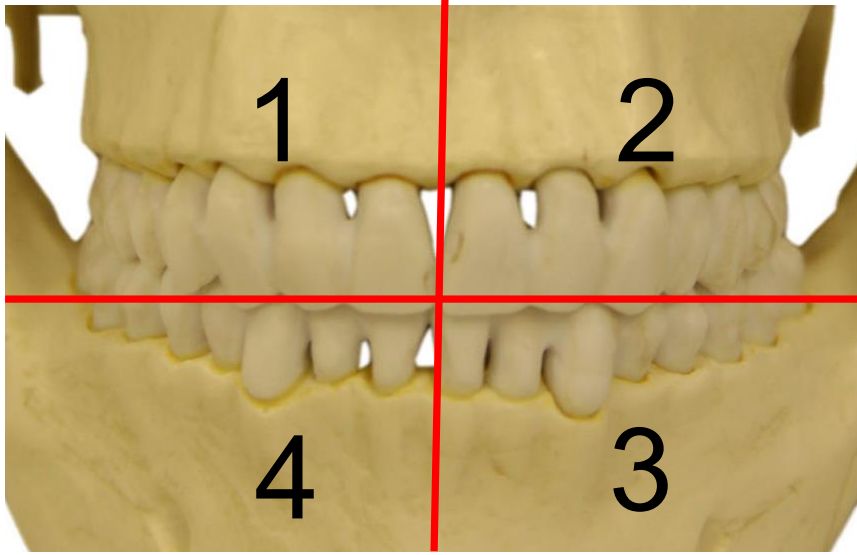
- a)
- b)
- c)
- d)
- e)
- f)
- g)
- h)
- i)
- j)
- k)
- l)
- m)
- n)

1.24 FORAMES DA FOSSA MÉDIA E POSTERIOR: VISTA SUPERIOR DA BASE CRÂNIO-CORTE TRANSVERSAL

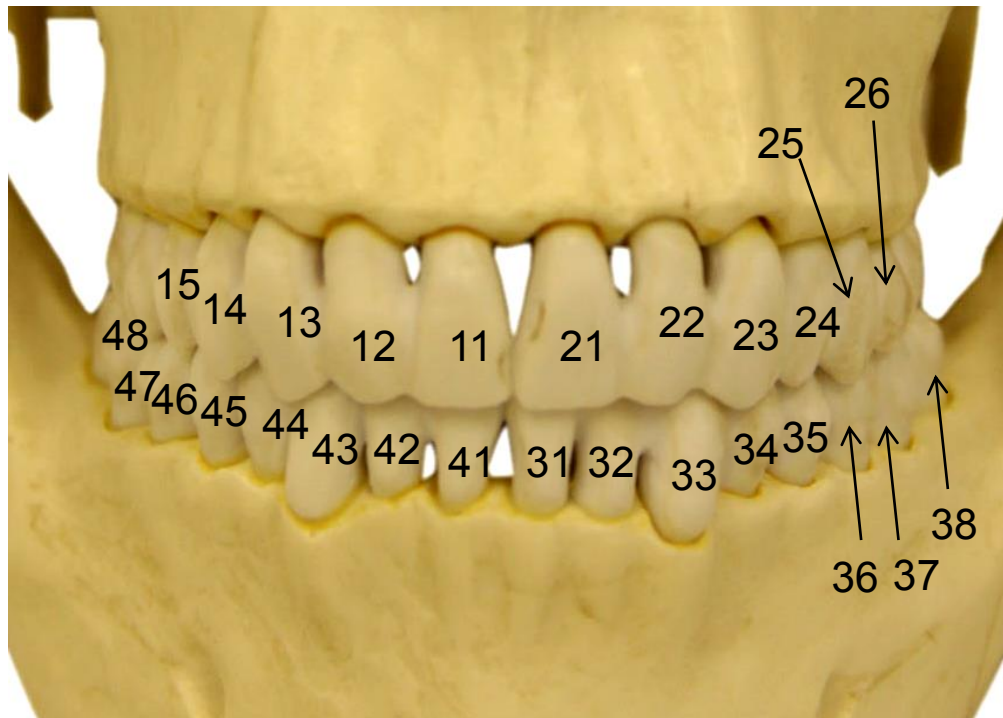


- a)
- b)
- c)
- d)
- e)
- f)

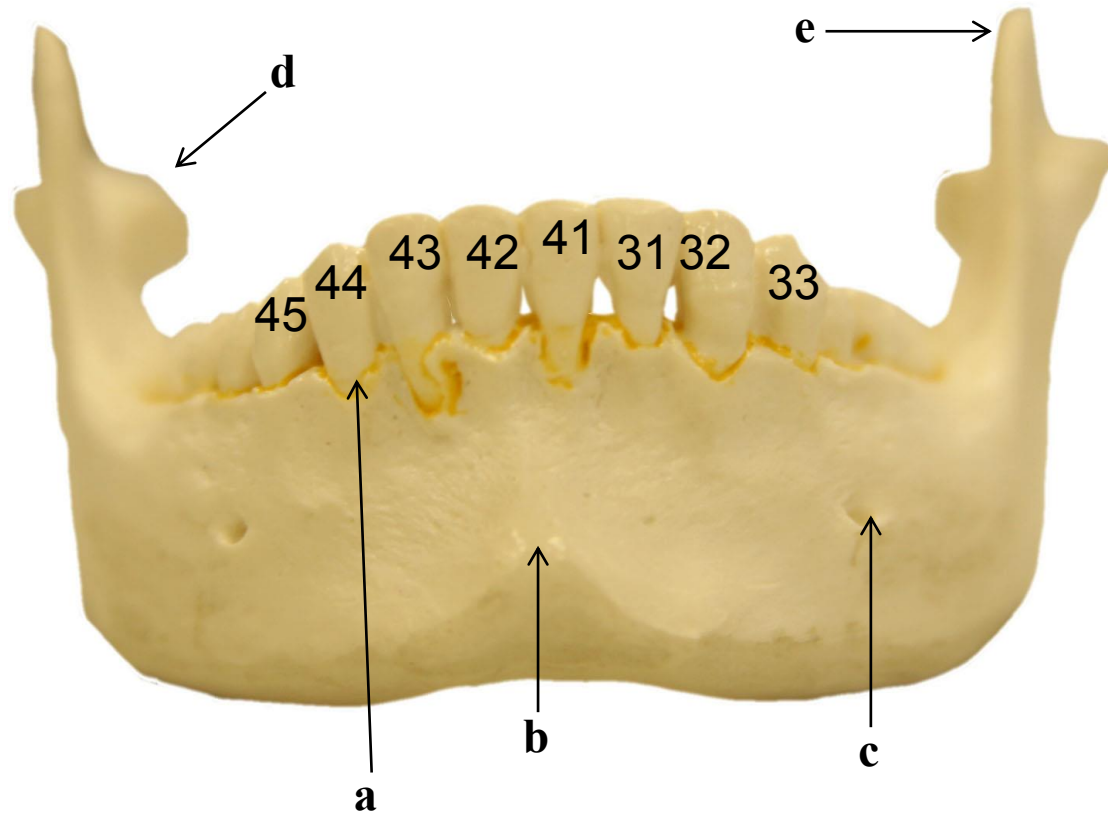
1.25 QUADRANTES



1.26 NUMERAÇÃO DA DENTIÇÃO PERMANENTE: VISTA ANTERIOR

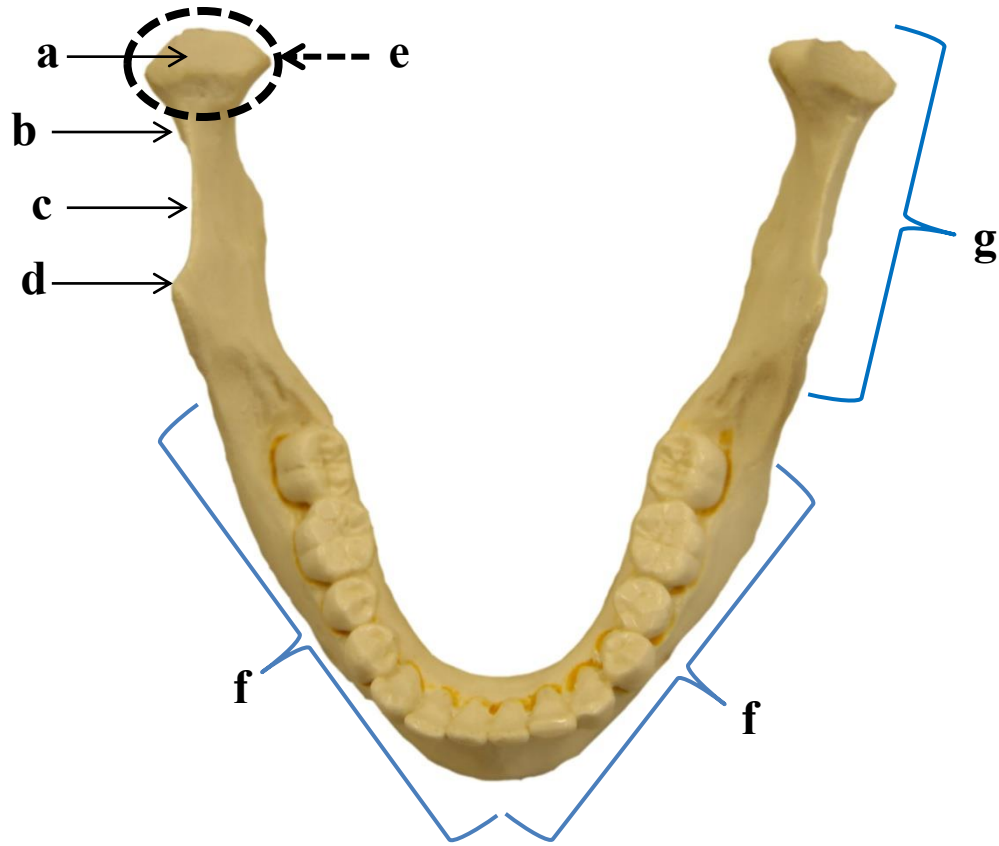


1.27 MANDÍBULA: VISTA ANTERIOR



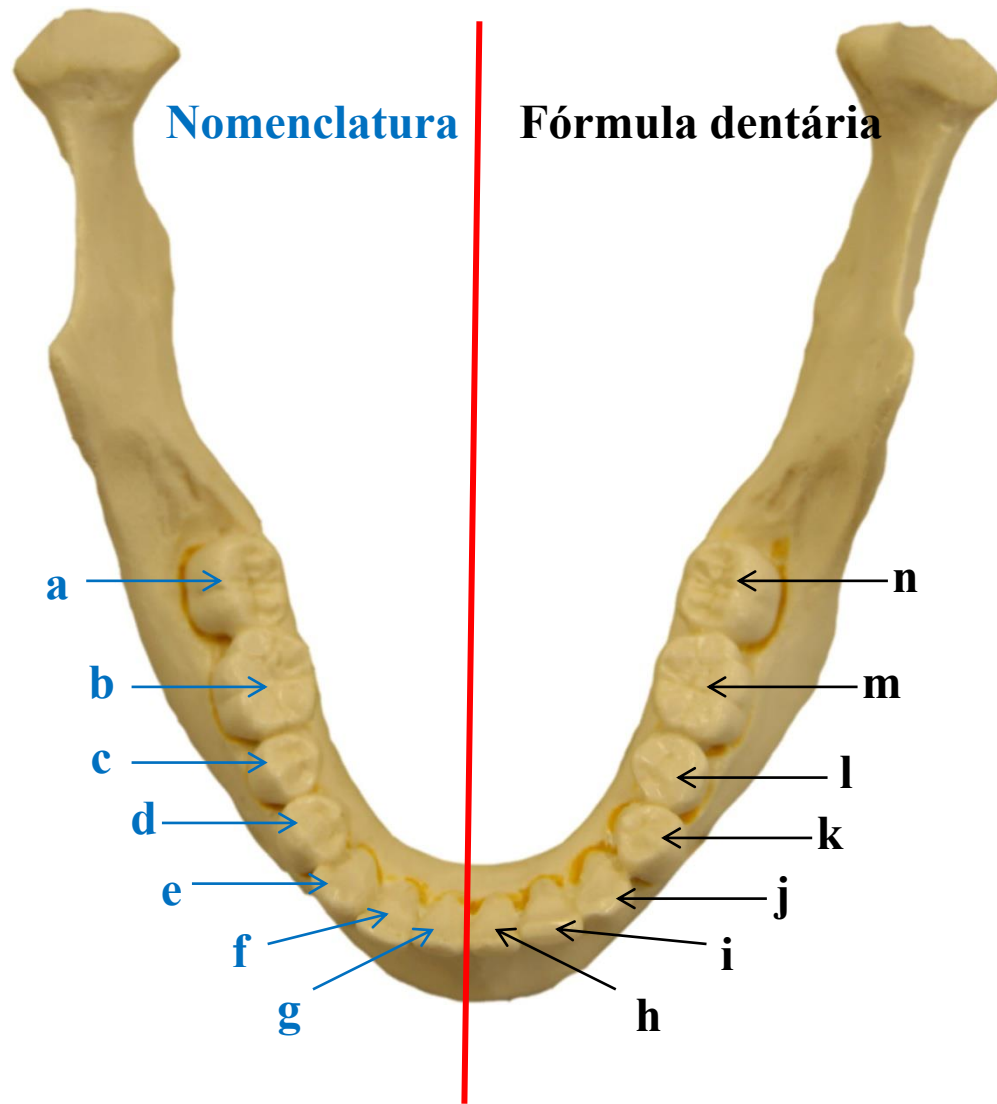
- a)
- b)
- c)
- d)
- e)

1.28 MANDÍBULA: VISTA CRANIAL - I



- a)
- b)
- c)
- d)
- e)
- f)
- g)

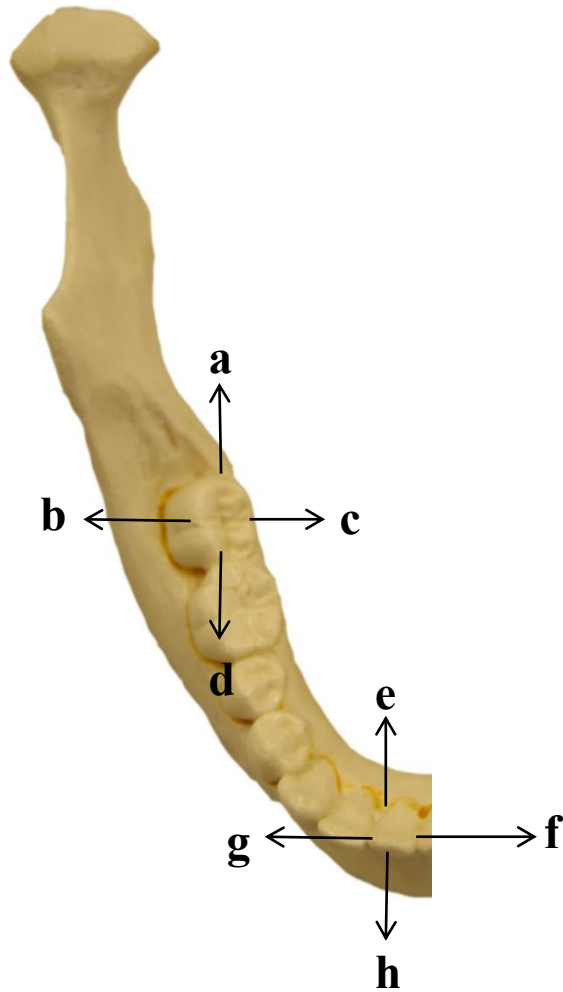
1.29 MANDÍBULA: VISTA CRANIAL - II



- a)
- b)
- c)
- d)
- e)
- f)
- g)
- h)
- i)
- j)
- k)
- l)
- m)
- n)

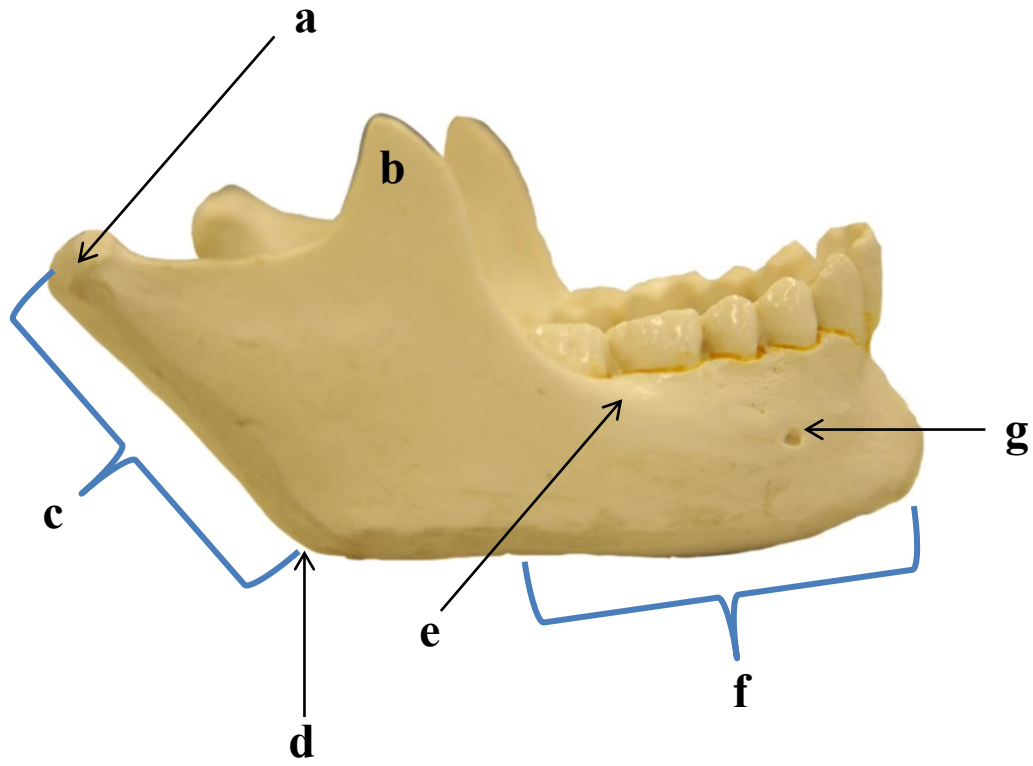
1.30 MANDÍBULA: VISTA CRANIAL

Terminologia das faces dentárias



- a)
- b)
- c)
- d)
- e)
- f)
- g)
- h)

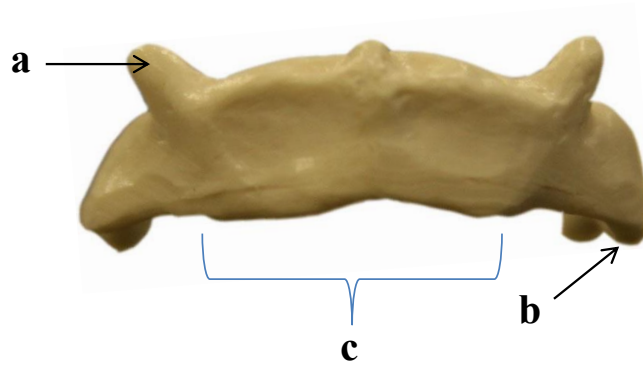
1.31 MANDÍBULA: VISTA LATERAL DIREITA



- a)
- b)
- c)
- d)
- e)
- f)
- g)

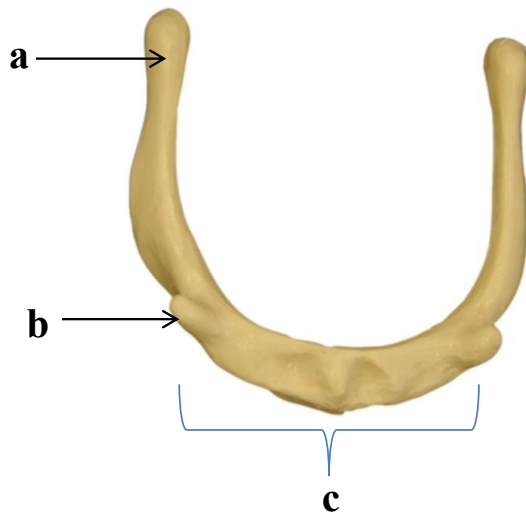
1.32 OSSO HIOIDE

VISTA ANTERIOR



- a)
- b)
- c)

VISTA SUPERIOR



SISTEMA ESQUELÉTICO E ARTICULAR

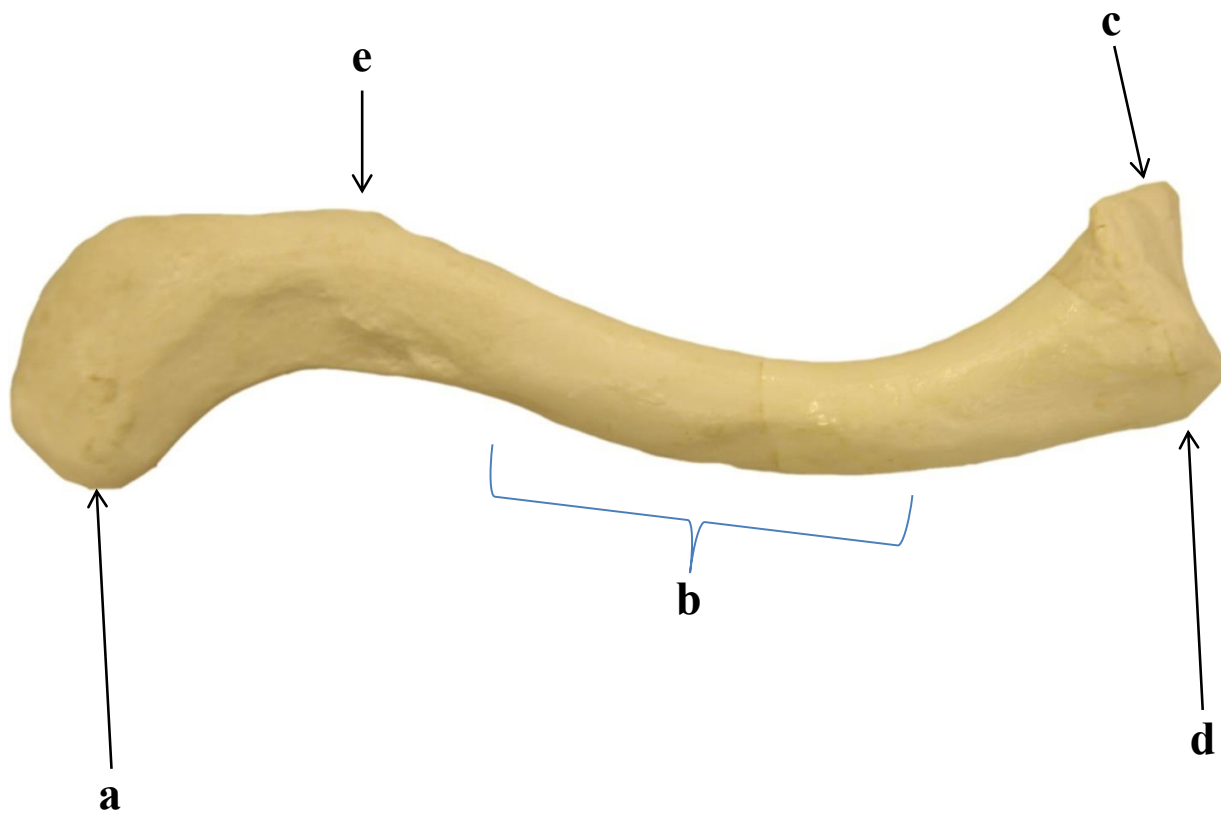
2. MEMBRO SUPERIOR

Introdução

O membro superior articula-se ao tronco por meio do cingulo do membro superior (cintura escapular), composto pelos ossos clavícula e escápula. A clavícula articula-se com o manúbrio do osso esterno pela articulação esternoclavicular, sendo esta a única articulação do membro superior com o esqueleto axial e, também, articula-se com a escápula por meio da articulação acromioclavicular.

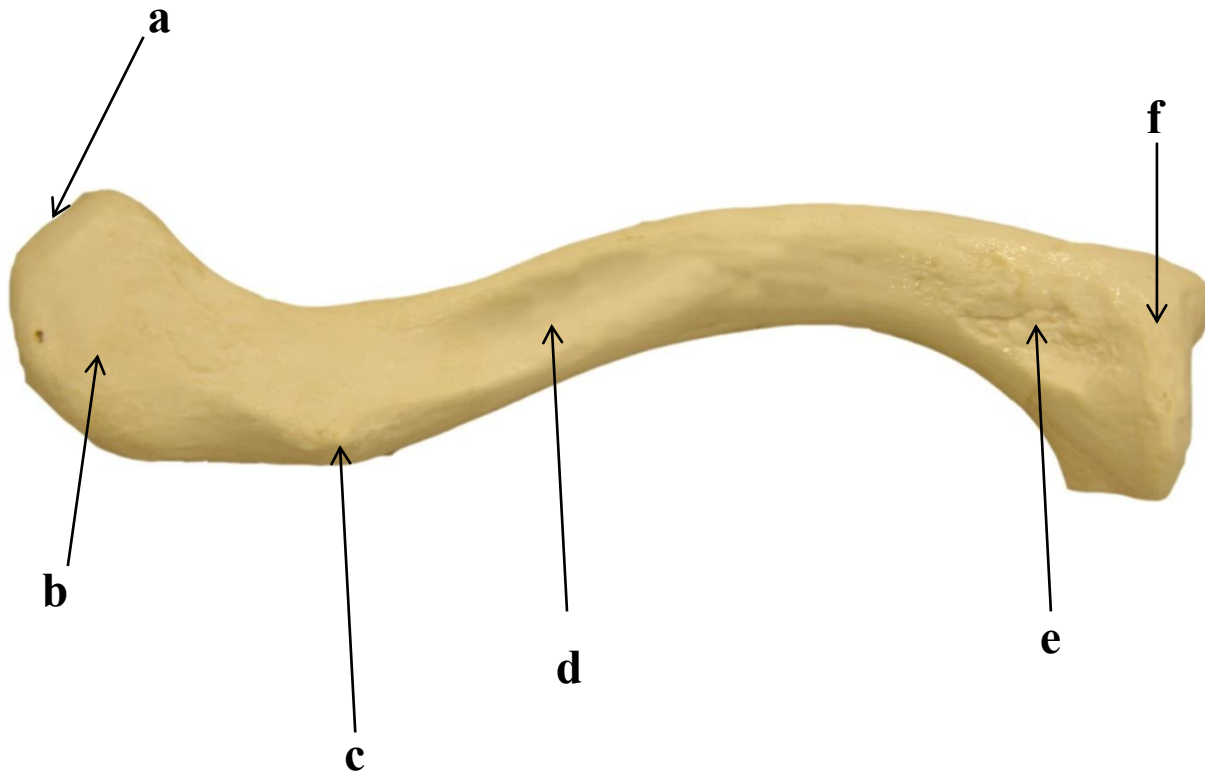
Os ossos do membro superior compreendem: úmero (braço), rádio e ulna (antebraço), ossos carpais (punho), ossos metacarpais e falanges (dedos das mãos). O úmero é um osso proximal do membro superior e sua extremidade proximal articula-se com a escápula através da articulação glenoumeral (articulação do ombro), enquanto que sua extremidade distal articula-se com o rádio e a ulna, através das articulações úmero-radial e úmero-ulnar, que compõem a articulação do cotovelo. O punho é formado por oito ossos carpais agrupados em duas fileiras, sendo que a fileira distal articula-se com o ossos metacarpais da mão. Os ossos metacarpais articulam-se com as falanges proximais formando o esqueleto da mão. O polegar possui apenas a falange proximal e a distal e os demais dedos possuem três falanges: as falanges proximal, média e distal.

2.1 CLAVÍCULA DIREITA: VISTA SUPERIOR



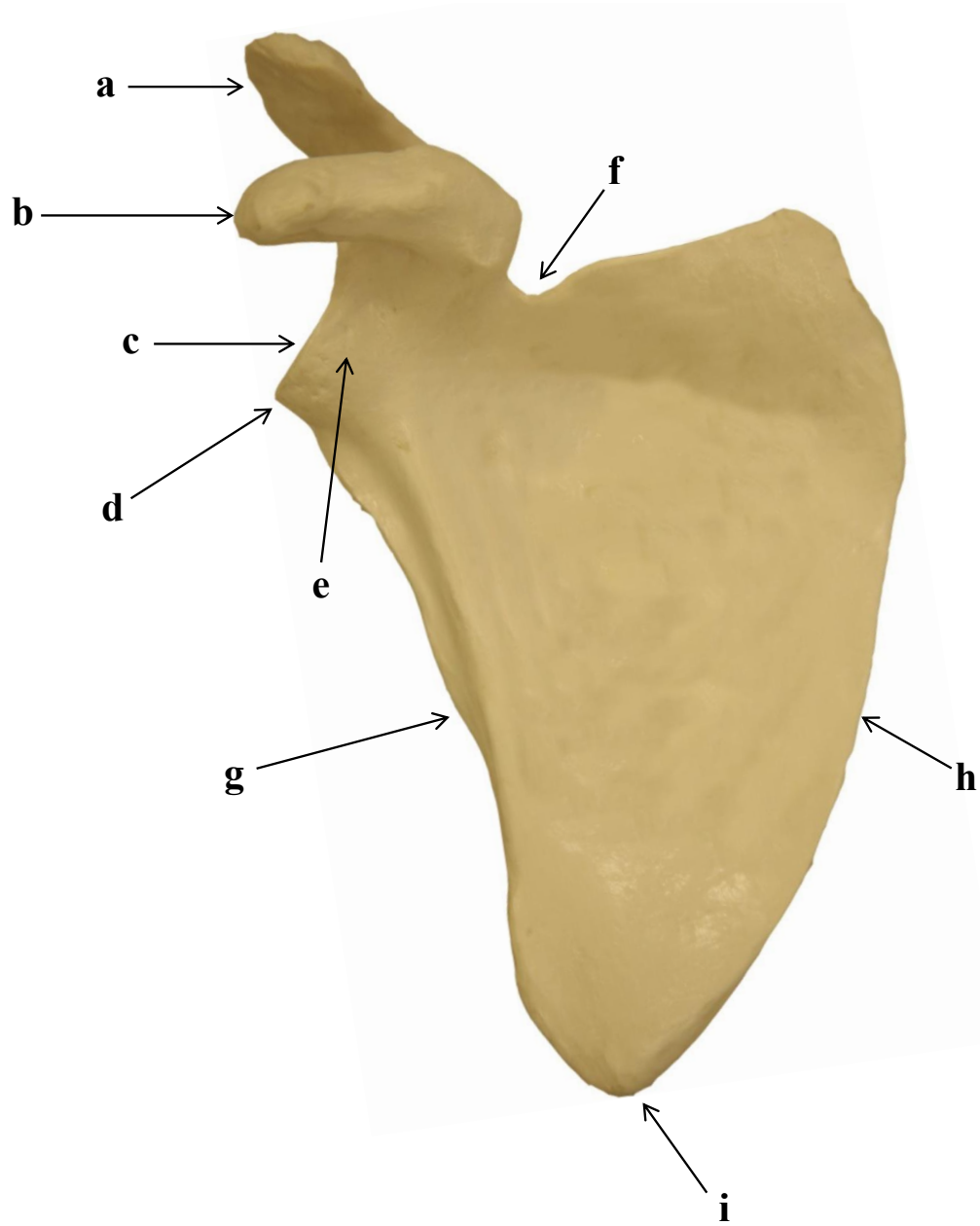
- a)
- b)
- c)
- d)
- e)

2.2 CLAVÍCULA DIREITA: VISTA INFERIOR



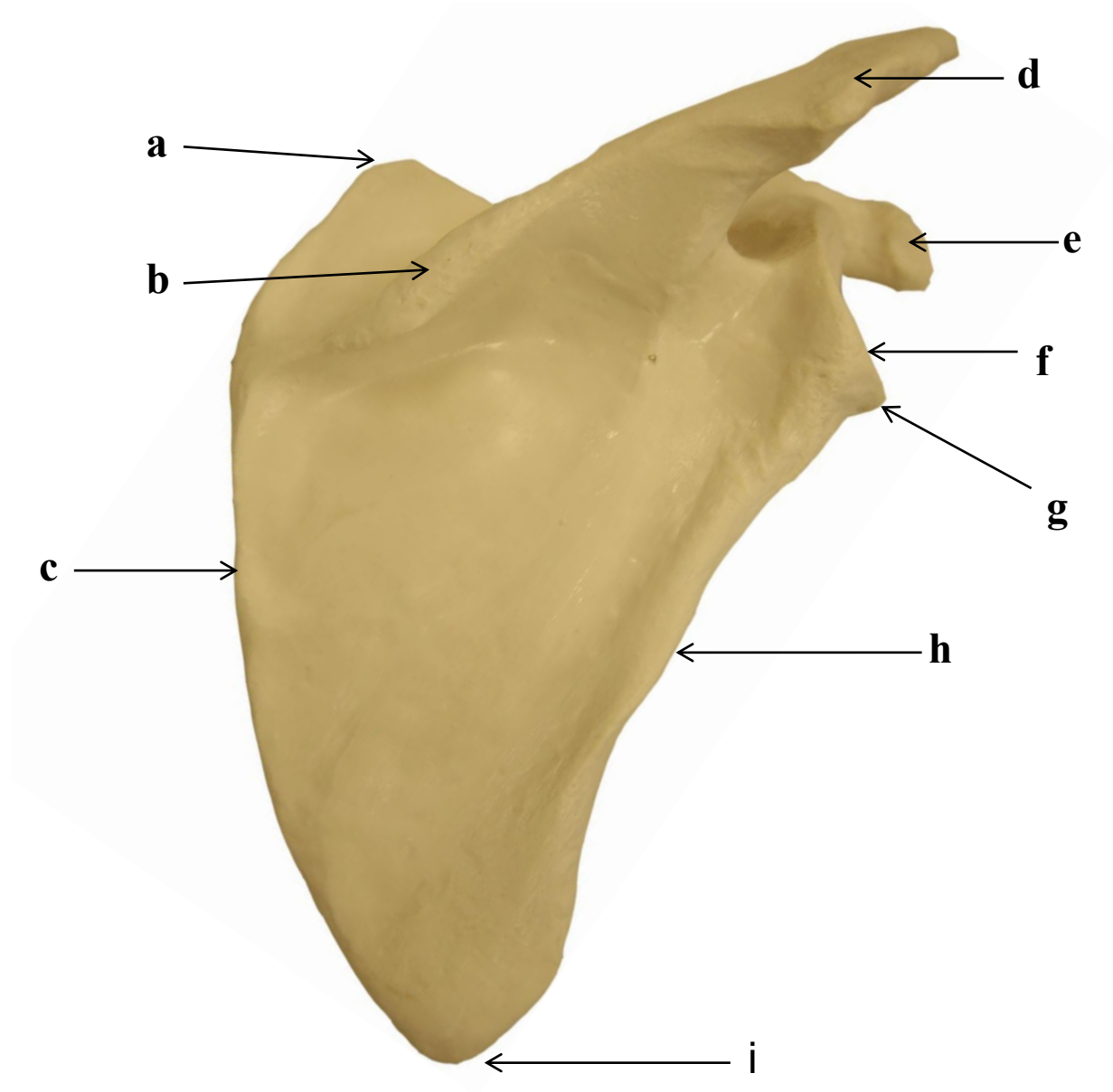
- a)
- b)
- c)
- d)
- e)
- f)

2.3 ESCÁPULA DIREITA: VISTA ANTERIOR



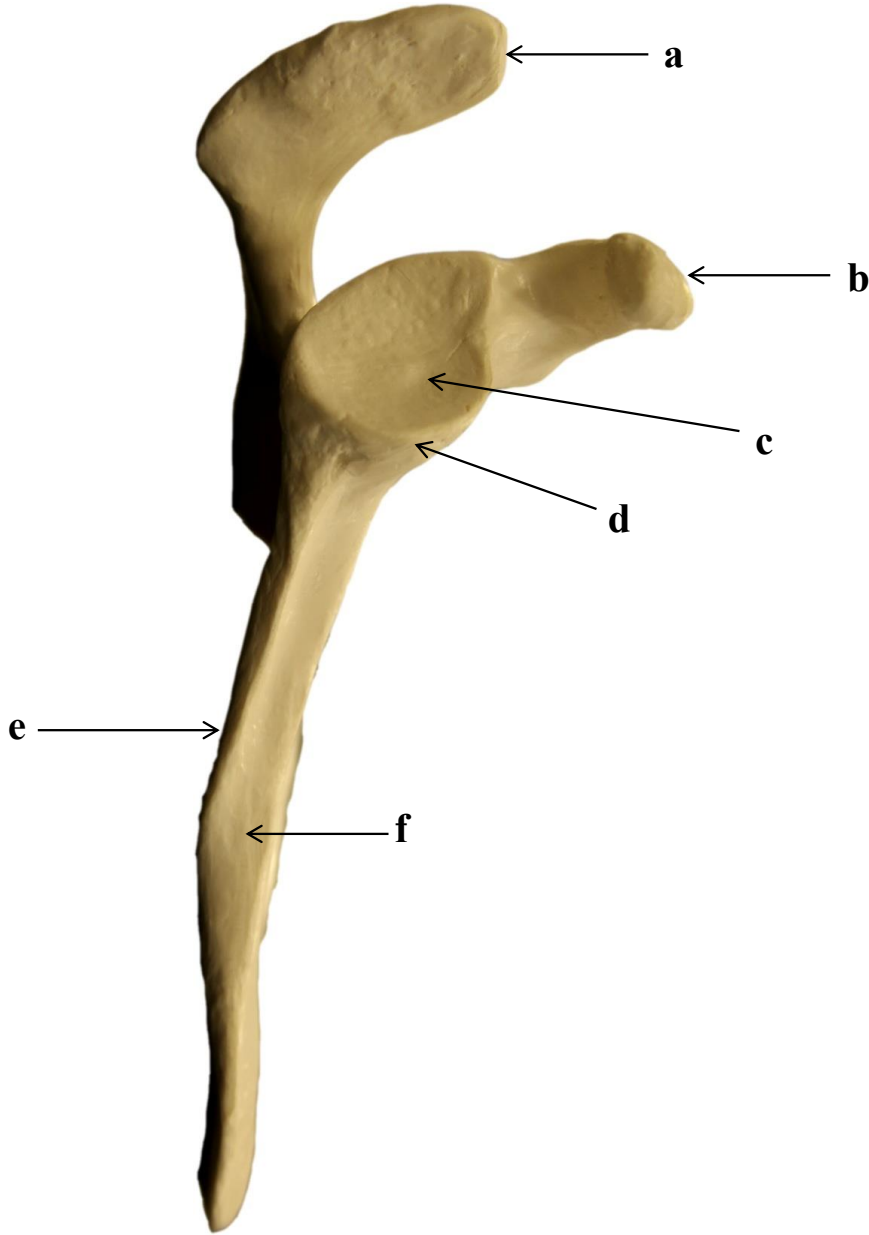
- a)
- b)
- c)
- d)
- e)
- f)
- g)
- h)
- i)

2.4 ESCÁPULA DIREITA: VISTA POSTERIOR



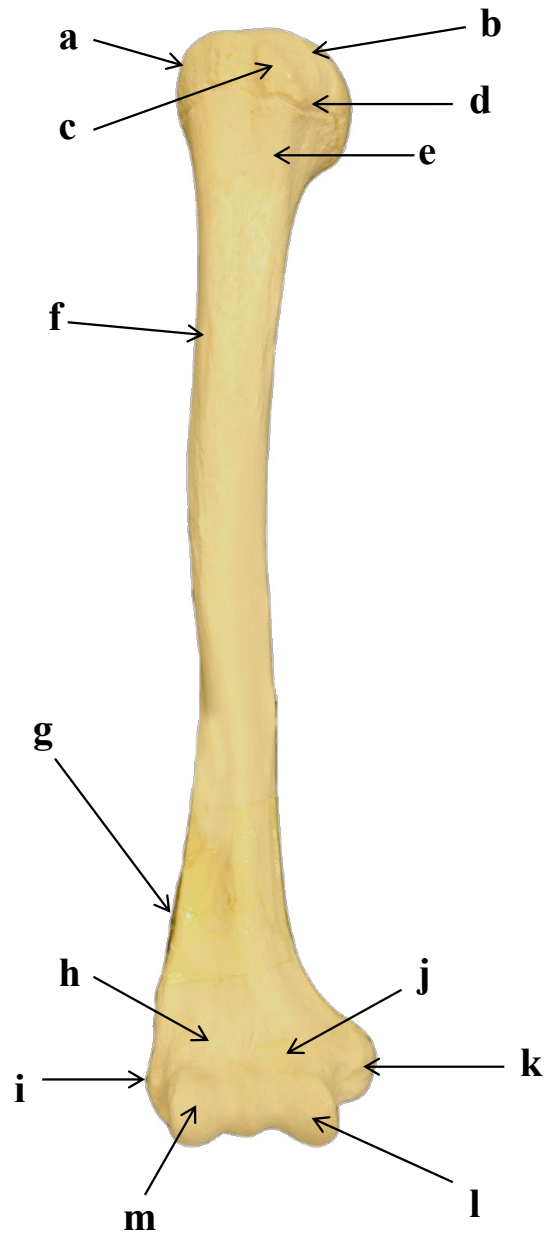
- a)
- b)
- c)
- d)
- e)
- f)
- g)
- h)
- i)

2.5 ESCÁPULA DIREITA: VISTA LATERAL



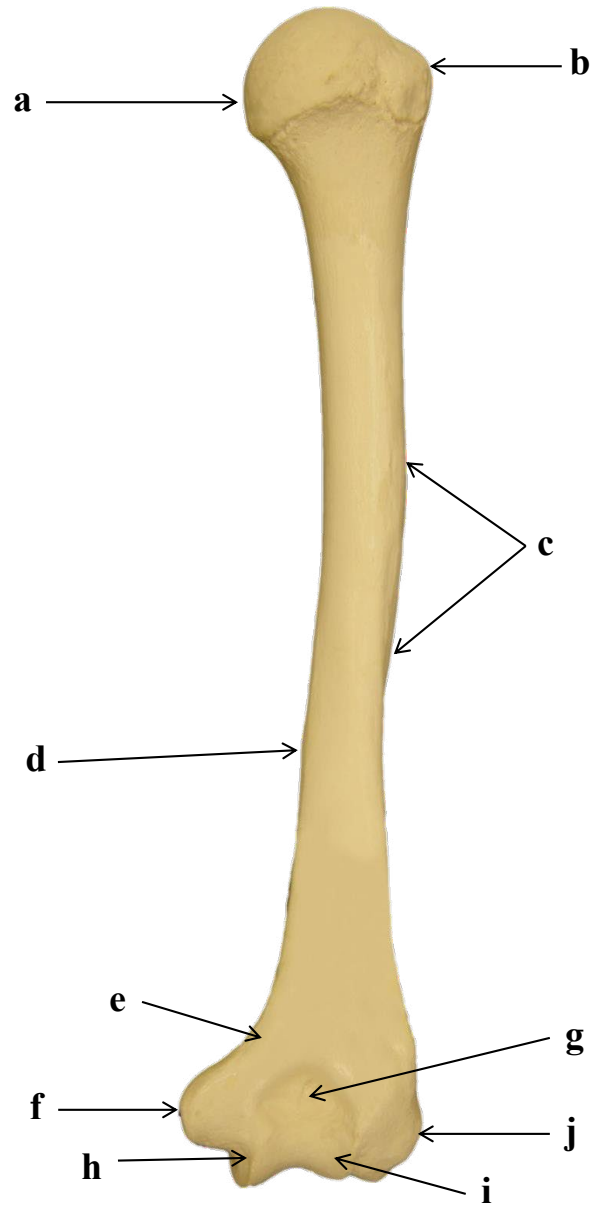
- a)
- b)
- c)
- d)
- e)
- f)

2.6 ÚMERO DIREITO: VISTA ANTERIOR



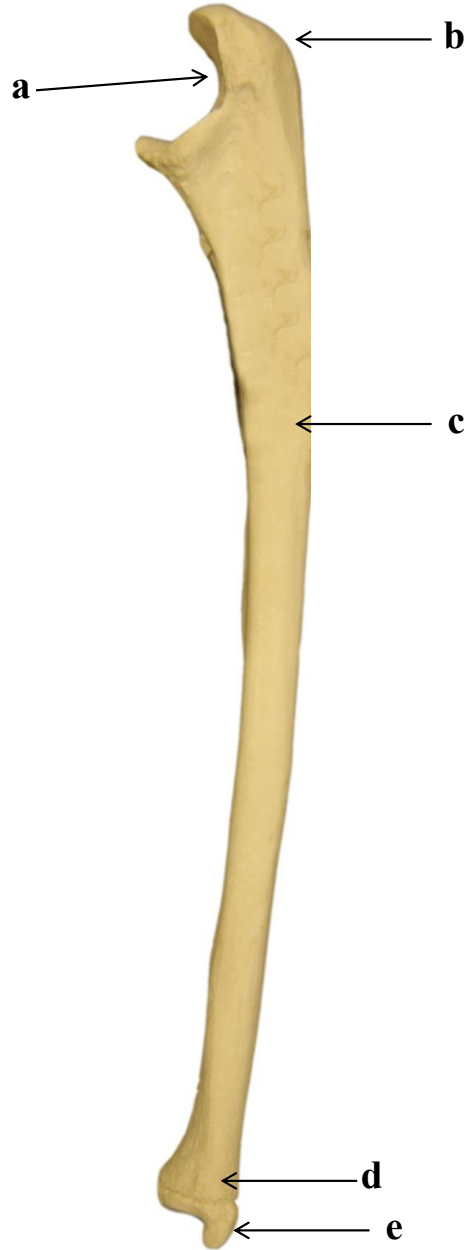
- a)
- b)
- c)
- d)
- e)
- f)
- g)
- h)
- i)
- j)
- k)
- l)
- m)

2.7 ÚMERO DIREITO: VISTA POSTERIOR



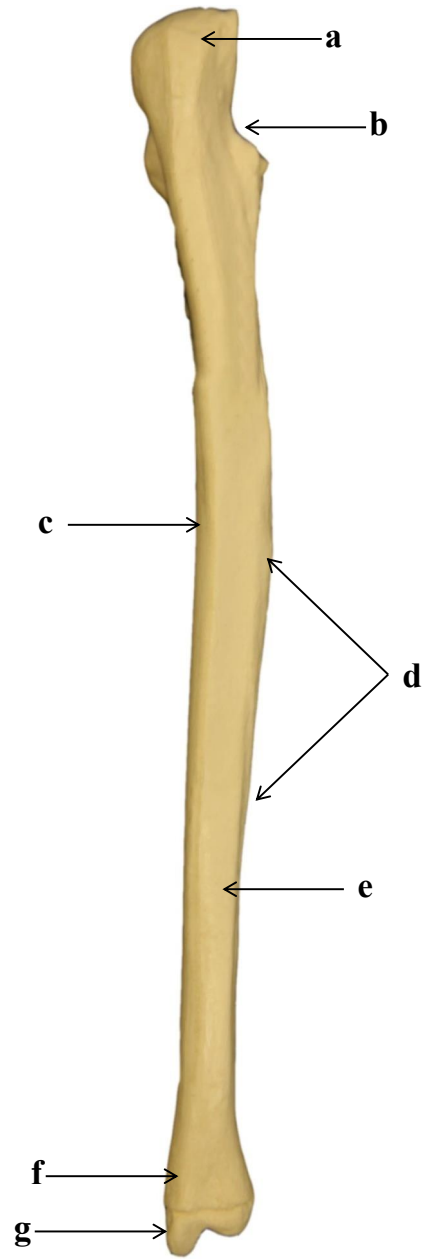
- a)
- b)
- c)
- d)
- e)
- f)
- g)
- h)
- i)
- j)

2.8 ULNA DIREITA: VISTA LATERAL



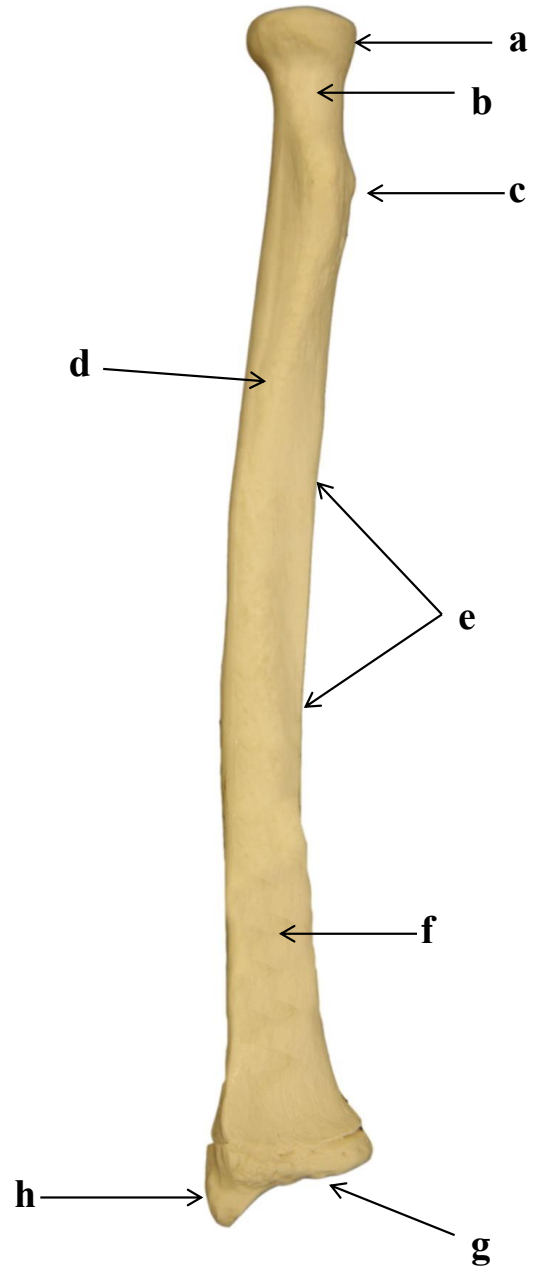
- a)
- b)
- c)
- d)
- e)

2.9 ULNA DIREITA: VISTA POSTERIOR



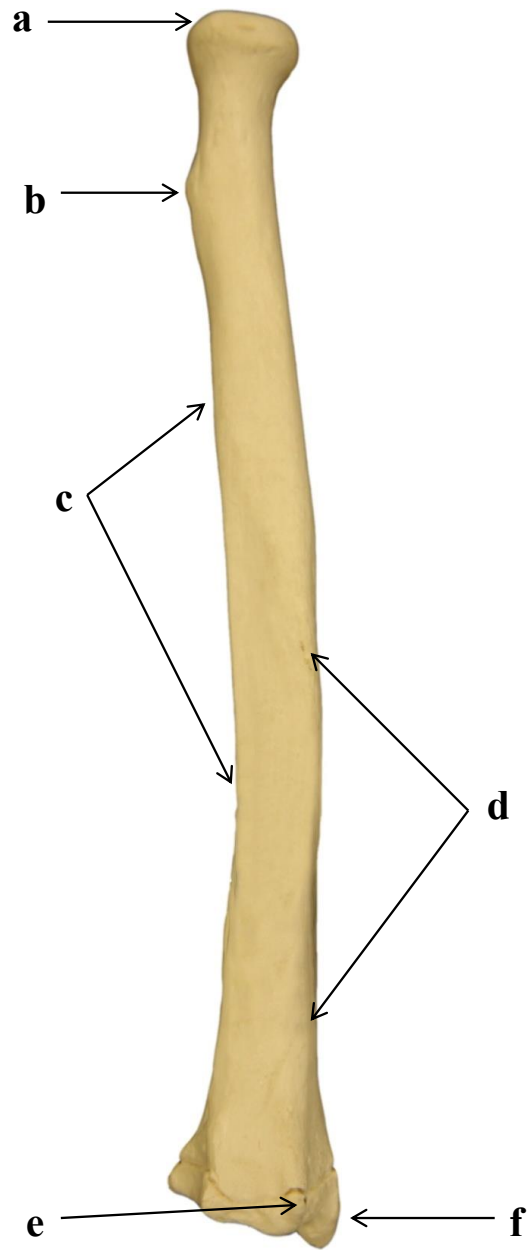
- a)
- b)
- c)
- d)
- e)
- f)
- g)

2.10 RÁDIO DIREITO: VISTA ANTERIOR



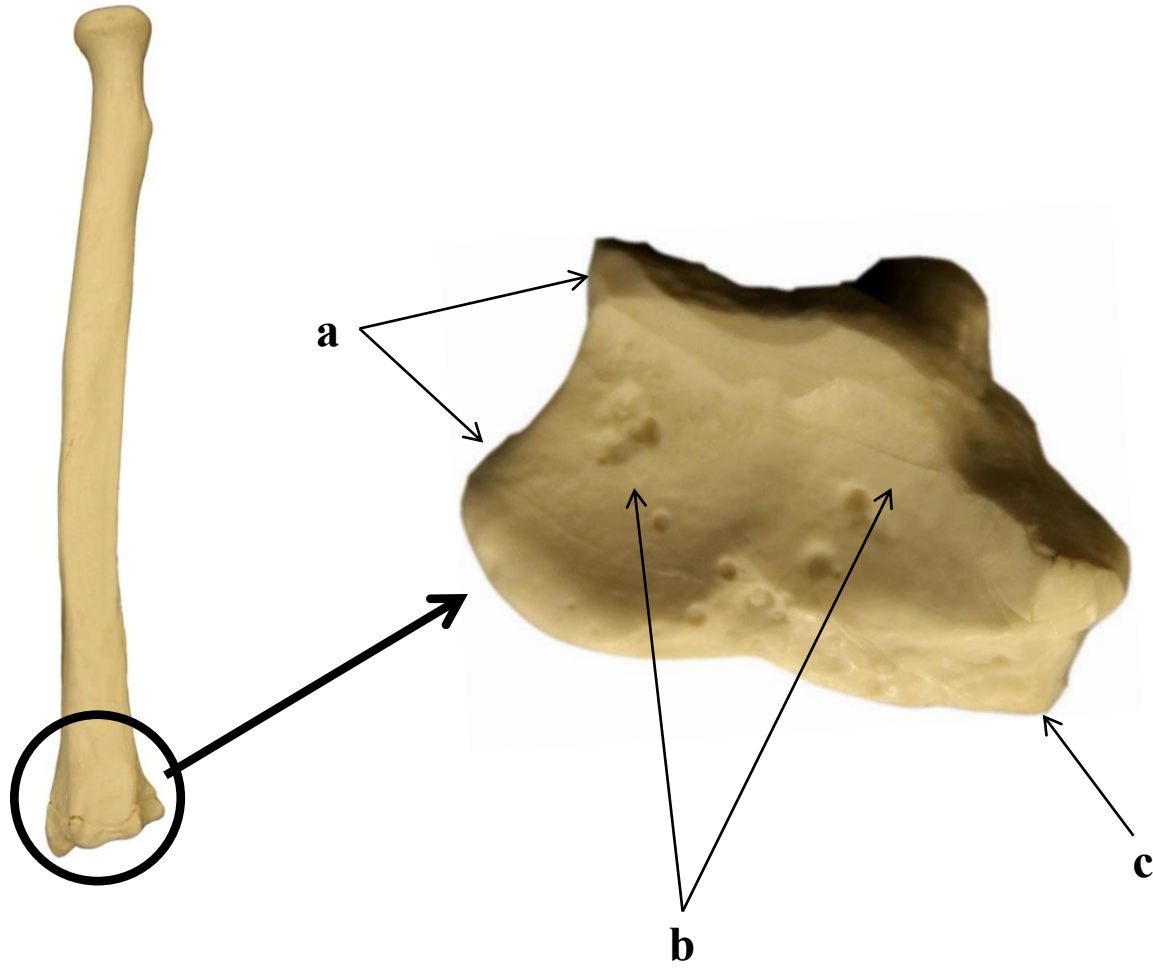
- a)
- b)
- c)
- d)
- e)
- f)
- g)
- h)

2.11 RÁDIO DIREITO: VISTA POSTERIOR



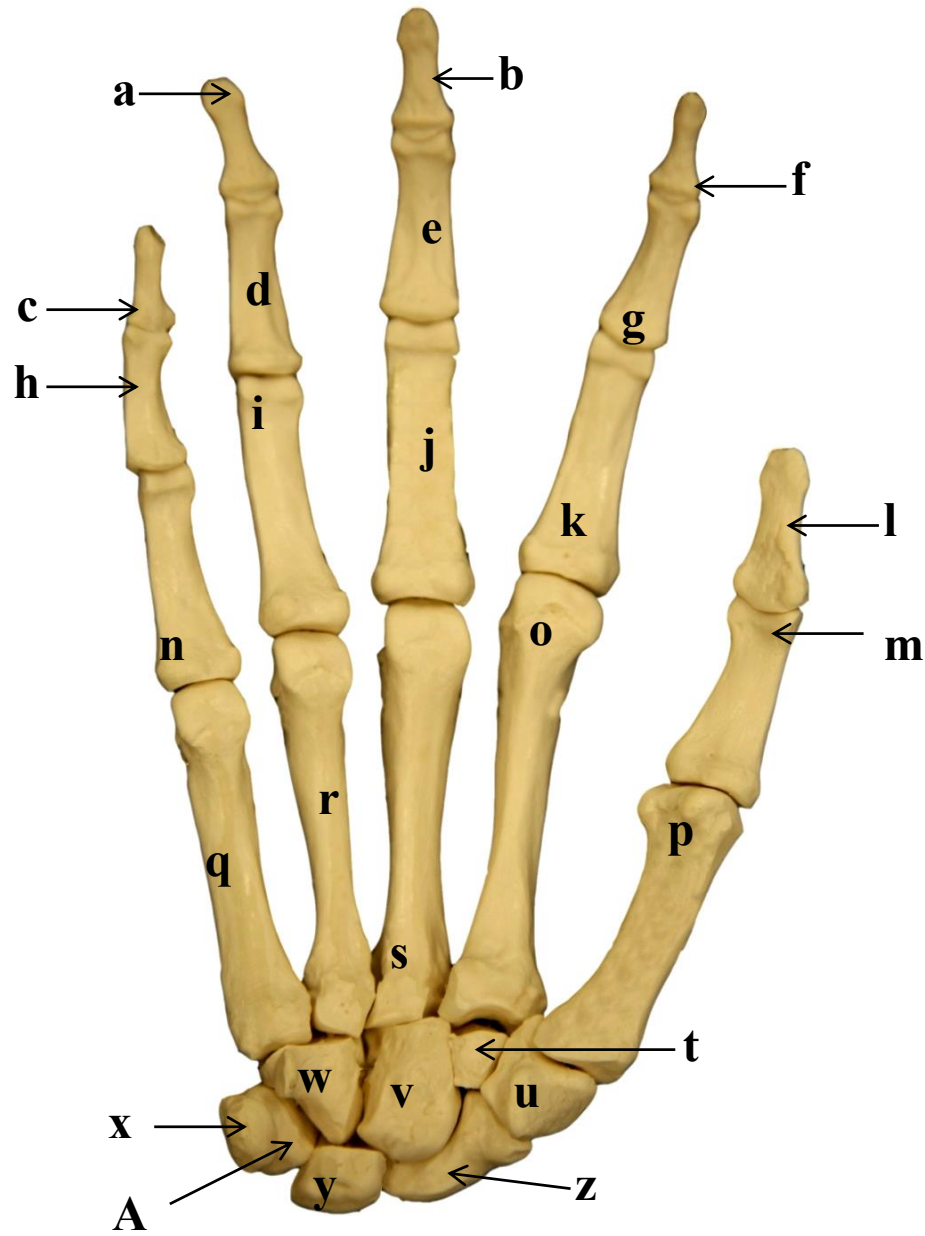
- a)
- b)
- c)
- d)
- e)
- f)

2.12. RÁDIO ESQUERDO: FACE ARTICULAR DISTAL



- a)
- b)
- c)

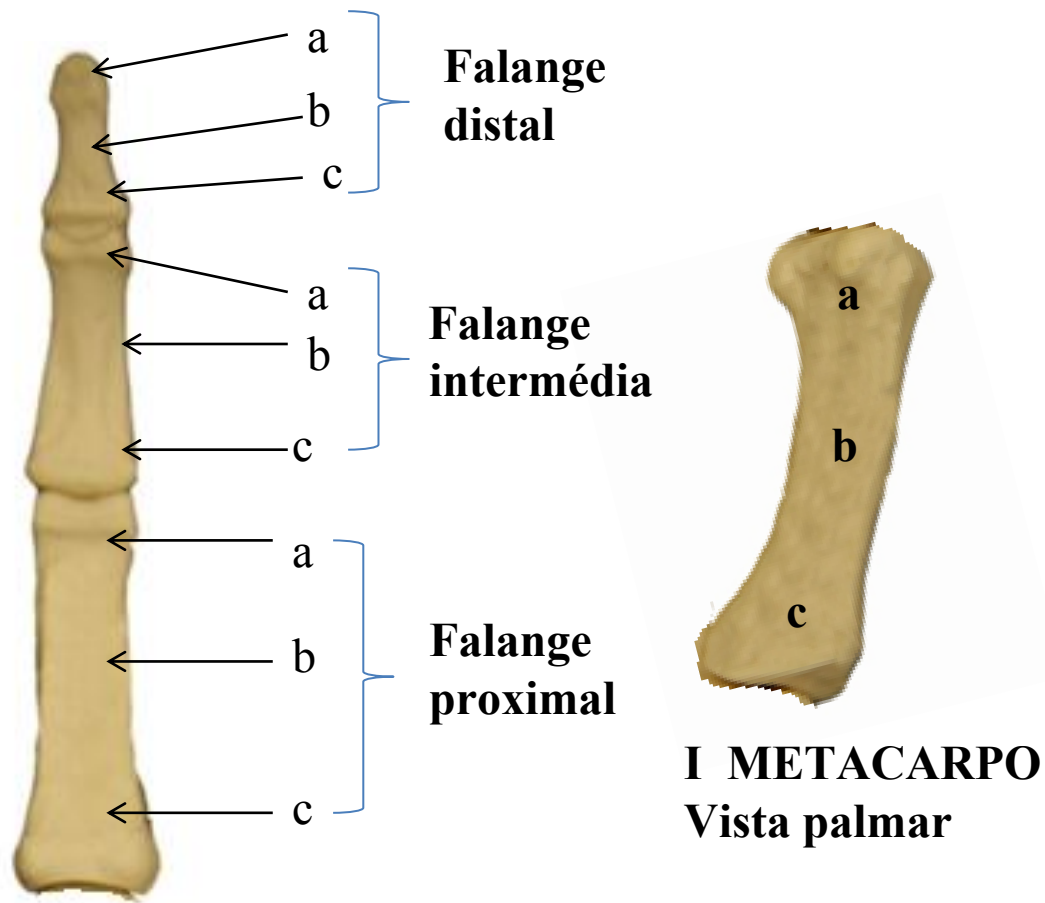
2.13 MÃO DIREITA: VISTA PALMAR



- a)
- b)
- c)
- d)
- e)
- f)
- g)
- h)
- i)
- j)
- k)
- l)
- m)
- n)
- o)
- p)
- q)
- r)
- s)
- t)
- u)
- v)
- w)
- x)

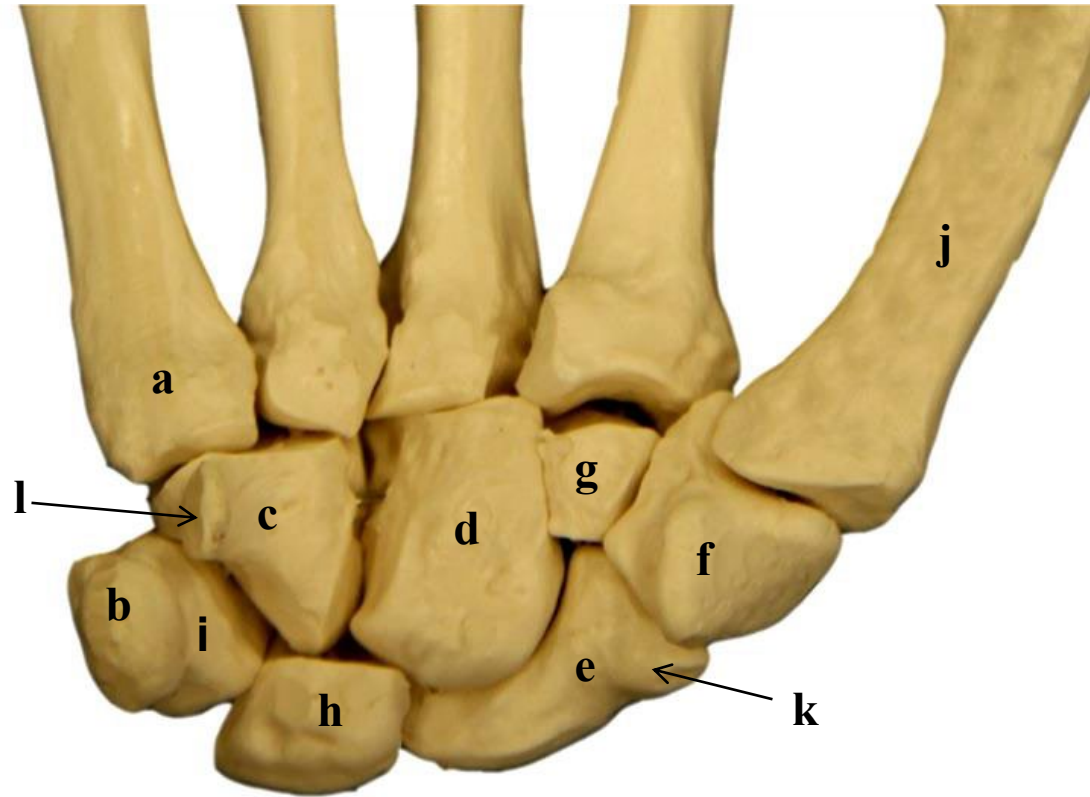
- y)
- z)
- A)

2.14 FALANGE E METACARPO: VISTA PALMAR



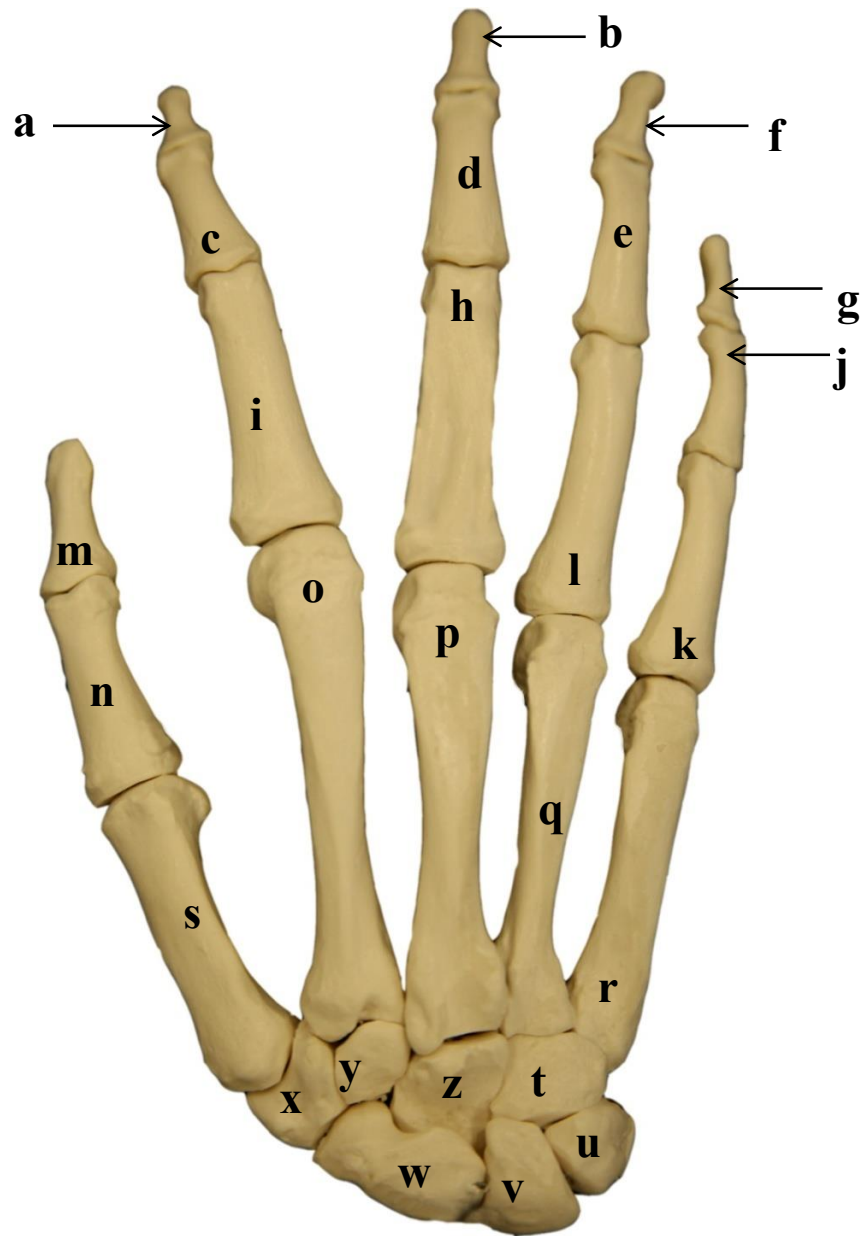
**Falanges do
I metacarpo
(dedo indicador)**

2.15 OSSOS DO CARPO MÃO DIREITA: VISTA PALMAR



- a)
- b)
- c)
- d)
- e)
- f)
- g)
- h)
- i)
- j)
- k)
- l)

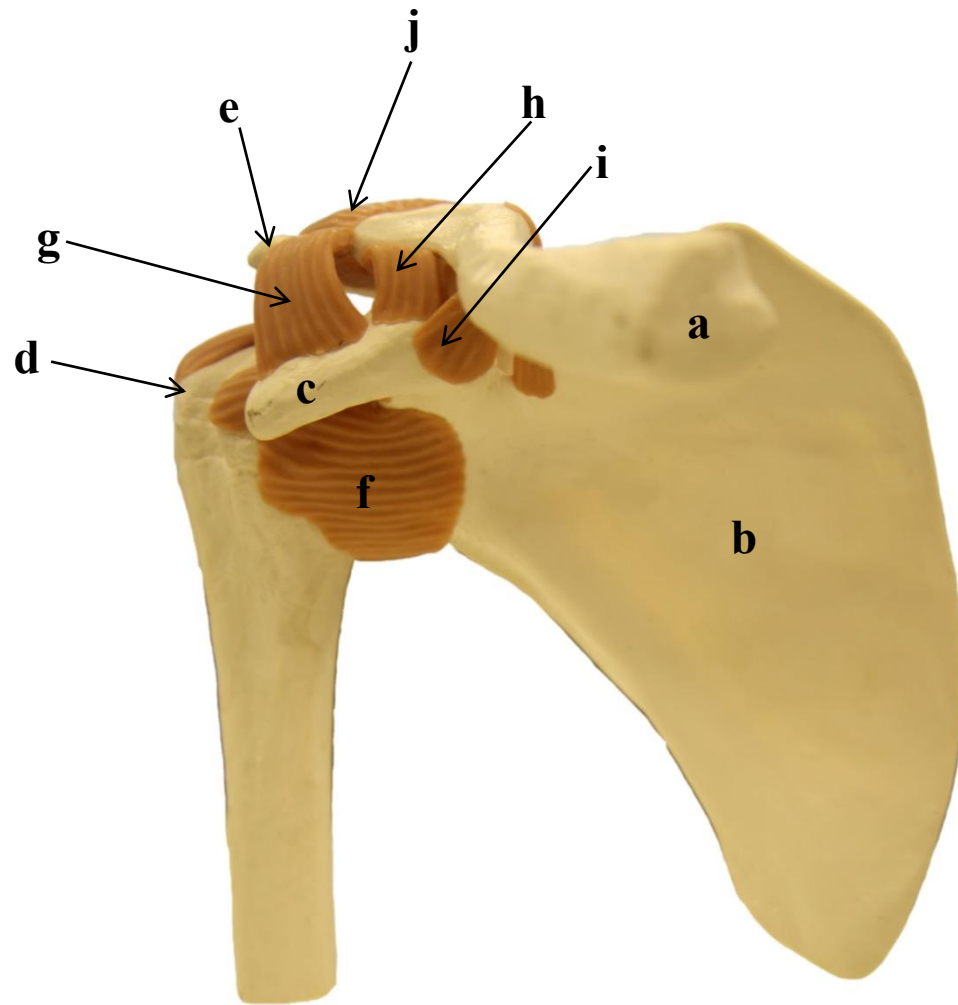
2.16 MÃO DIREITA: VISTA DORSAL



- a)
- b)
- c)
- d)
- e)
- f)
- g)
- h)
- i)
- j)
- k)
- l)
- m)
- n)
- o)
- p)
- q)
- r)
- s)
- t)
- u)
- v)
- w)
- x)

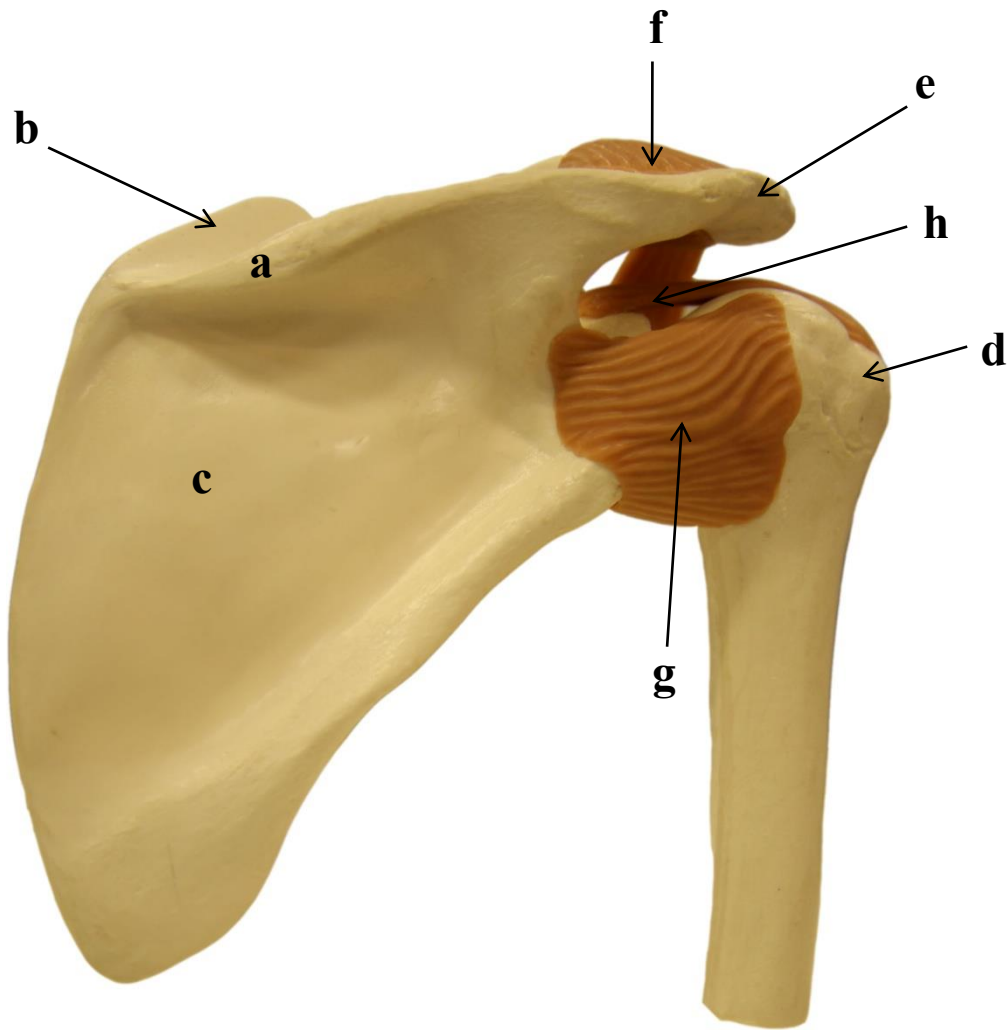
- y)
- z)

2.17 ARTICULAÇÃO GLENOUMERAL: OMBRO DIREITO - VISTA ANTERIOR



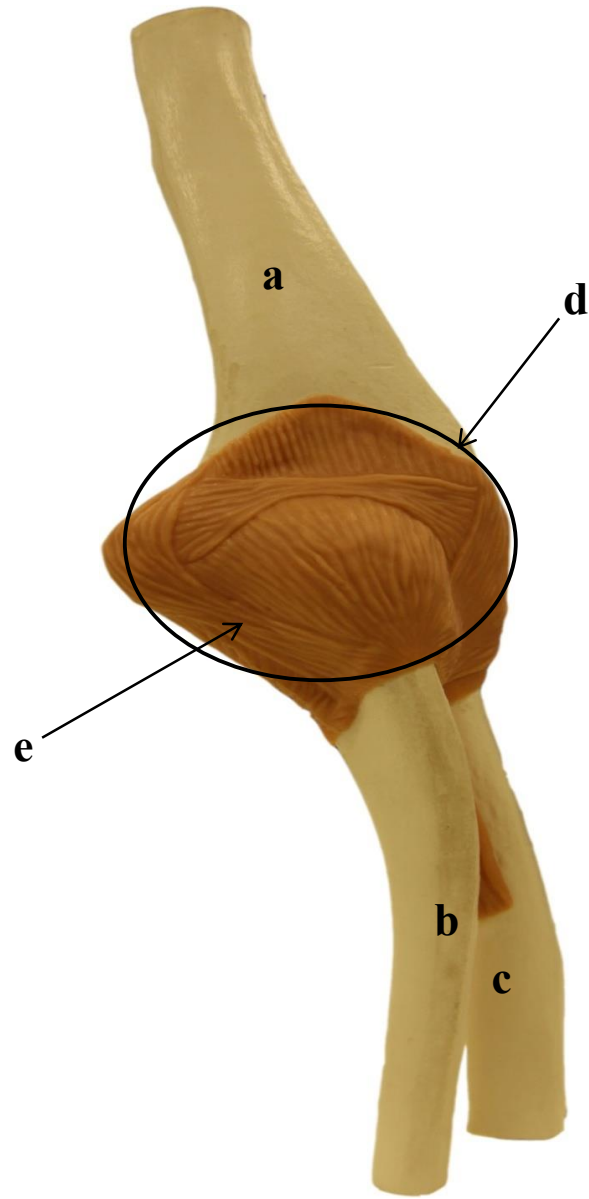
- a)
- b)
- c)
- d)
- e)
- f)
- g)
- h)
- i)
- j)

2.18 ARTICULAÇÃO GLENOUMERAL: OMBRO DIREITO - VISTA POSTERIOR



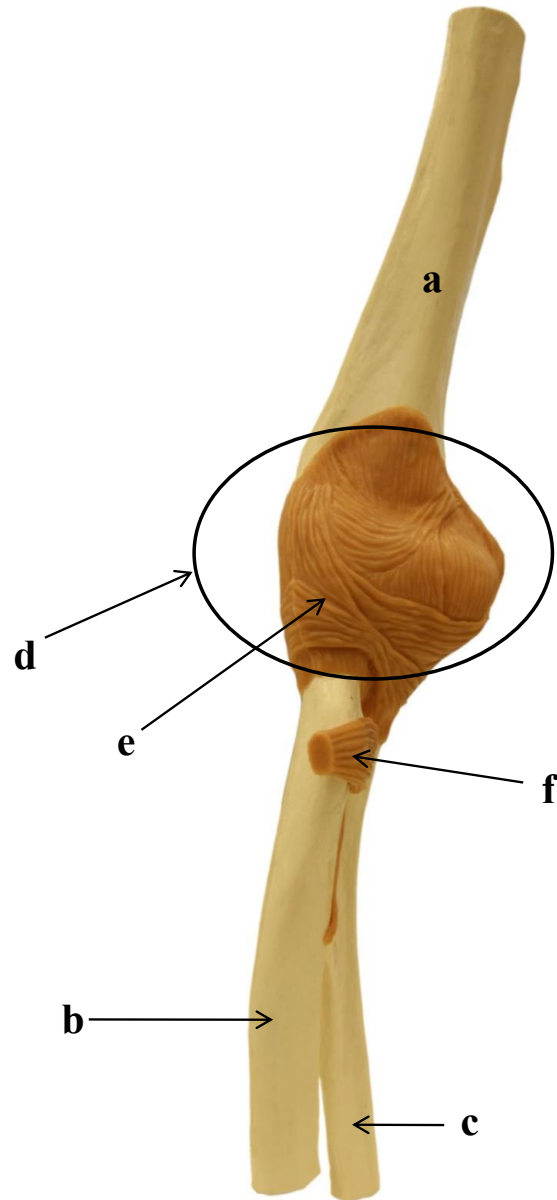
- a)
- b)
- c)
- d)
- e)
- f)
- g)
- h)

2.19 ARTICULAÇÃO UMERORADIAL: COTOVELO DIREITO- VISTA POSTERIOR



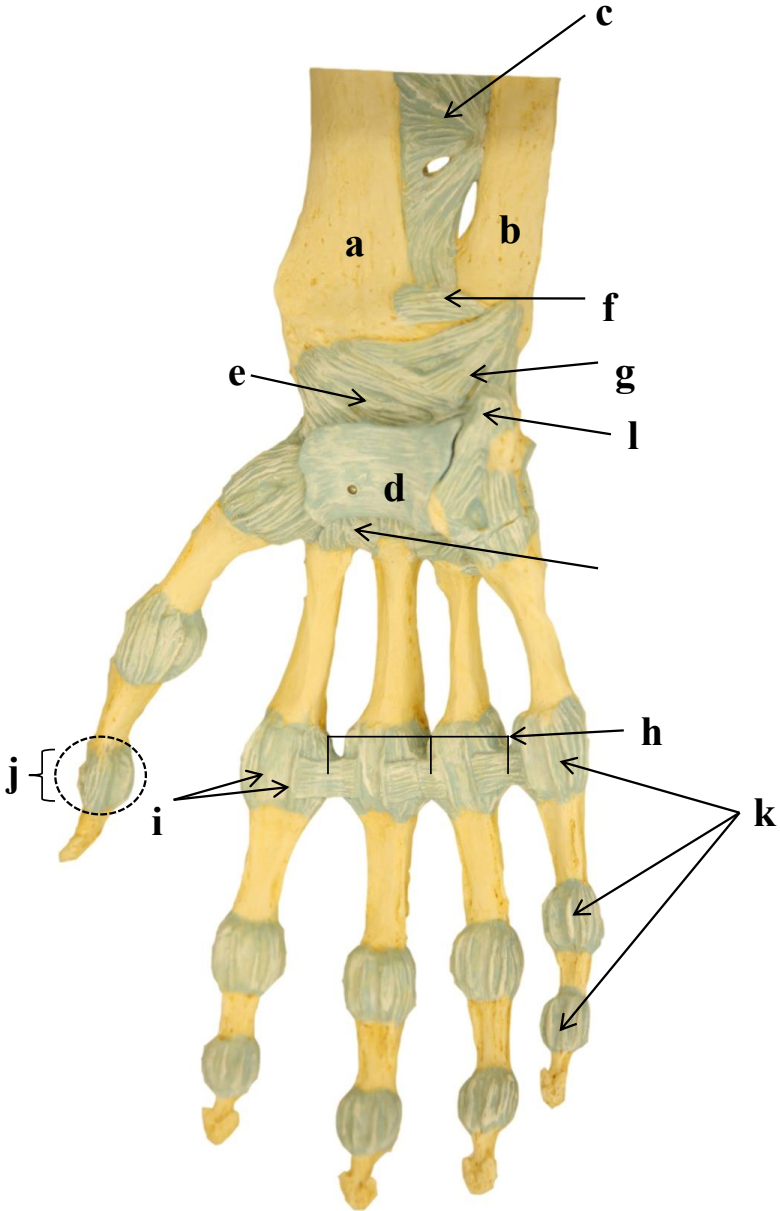
- a)
- b)
- c)
- d)
- e)

2.20 ARTICULAÇÃO UMERORADIAL: COTOVELO DIREITO- VISTA ANTERIOR



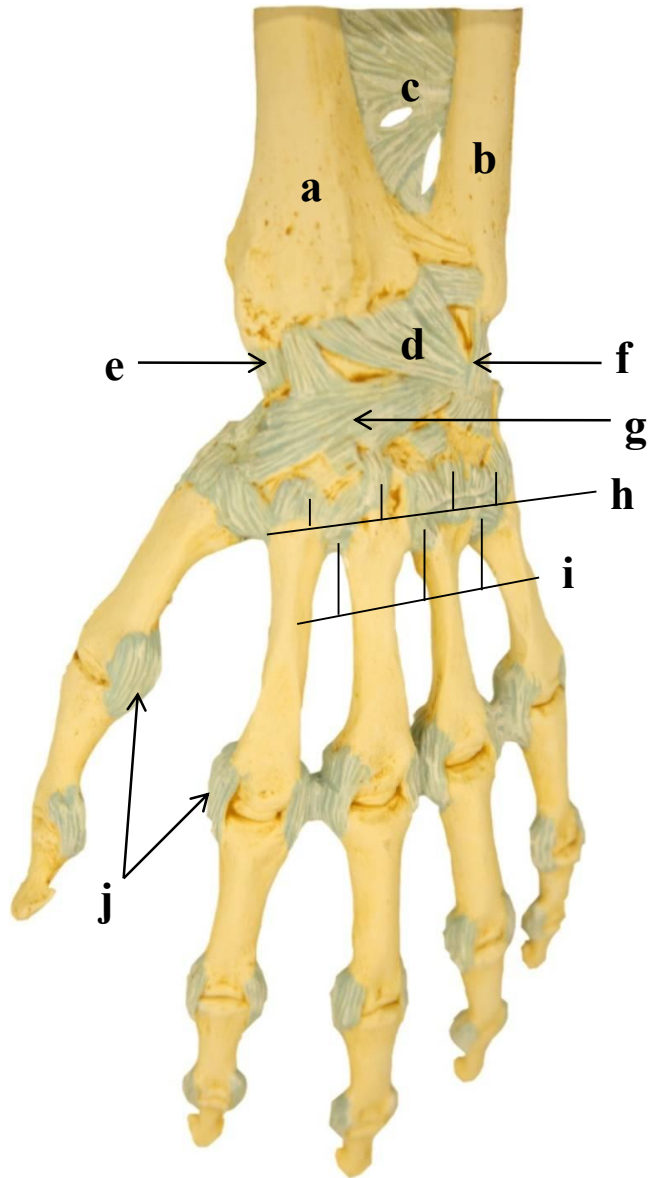
- a)
- b)
- c)
- d)
- e)
- f)

2.21 ARTICULAÇÃO RADIOCÁRPICA: PUNHO DIREITO - VISTA PALMAR



- a)
- b)
- c)
- d)
- e)
- f)
- g)
- h)
- i)
- j)
- k)
- l)

2.22 ARTICULAÇÃO RADIOCÁRPICA: PUNHO DIREITO- VISTA DORSAL



- a)
- b)
- c)
- d)
- e)
- f)
- g)
- h)
- i)
- j)

SISTEMA ESQUELÉTICO E ARTICULAR

3. MEMBRO INFERIOR

Introdução

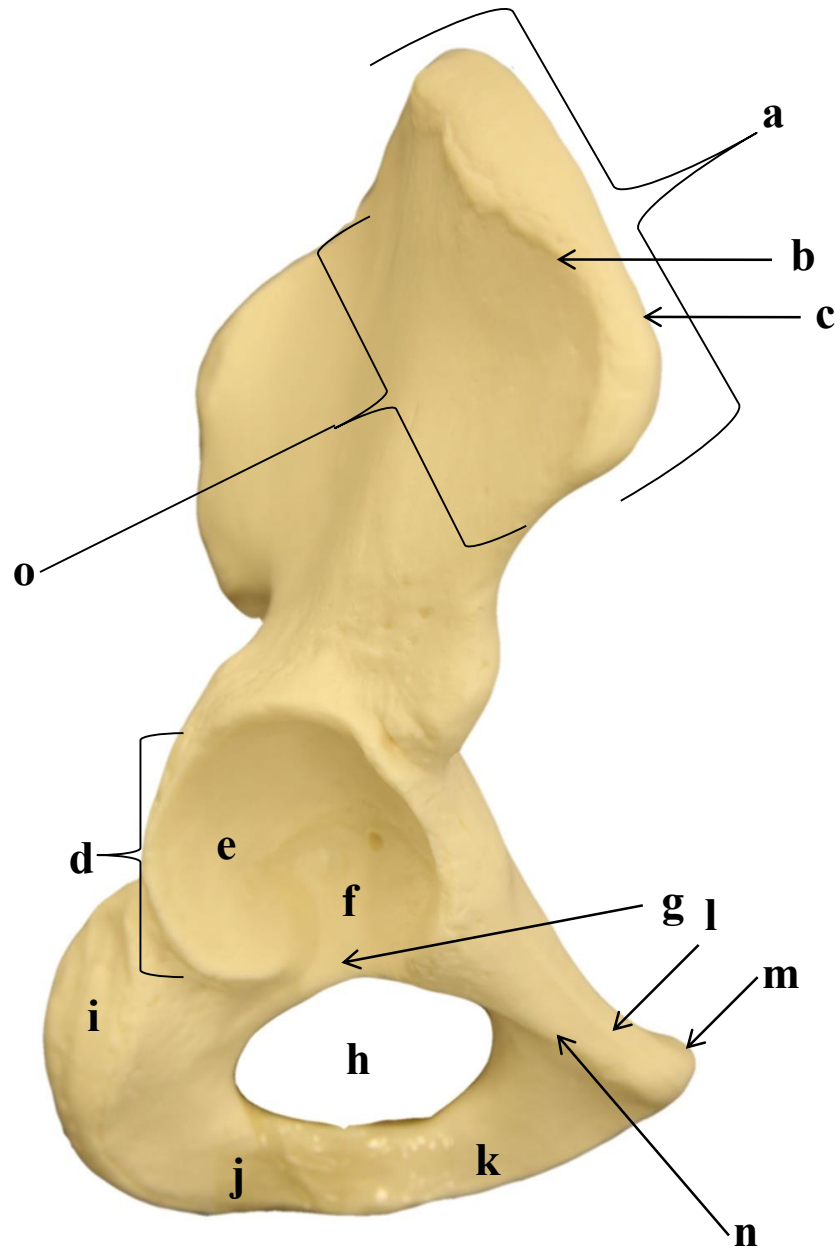
O membro inferior está fixo ao esqueleto axial pelo cingulo do membro inferior, o qual é composto pelos ossos do quadril (ossos pélvicos). Cada osso do quadril é formado pela fusão de três ossos: ílio, ísquio e púbis os quais estão separados ao nascimento. Os três ossos completam sua fusão em torno dos 25 anos de idade. O fêmur articula-se ao osso do quadril através do acetábulo, uma cavidade localizada na face lateral do quadril. A pelve é uma estrutura formada pelos ossos do quadril e o sacro e o cóccix, posteriormente. A abertura inferior da pelve é fechada pela musculatura do assoalho pélvico, que durante a vida sustentam os órgãos intrapélvicos.

O membro inferior é formado pelos ossos fêmur, patela, tíbia, fíbula, tarso, metatarsos e falanges. O fêmur é considerado o osso mais comprido e pesado do corpo e articula-se distalmente com a tíbia na articulação do joelho. A patela é um osso sesamoide, formado no interior do tendão do quadríceps femoral, com a função de proteger a porção anterior da articulação do joelho.

A tíbia é medial na perna e se articula proximalmente com os côndilos femorais através dos côndilos lateral e medial. Distalmente, a tíbia articula-se ao osso tálus na articulação do tornozelo. Além disso, a tíbia articula-se lateralmente com fíbula, o osso lateral da perna. Embora a fíbula não participe da articulação do joelho, serve como local para inserção muscular e estabilidade na articulação do tornozelo.

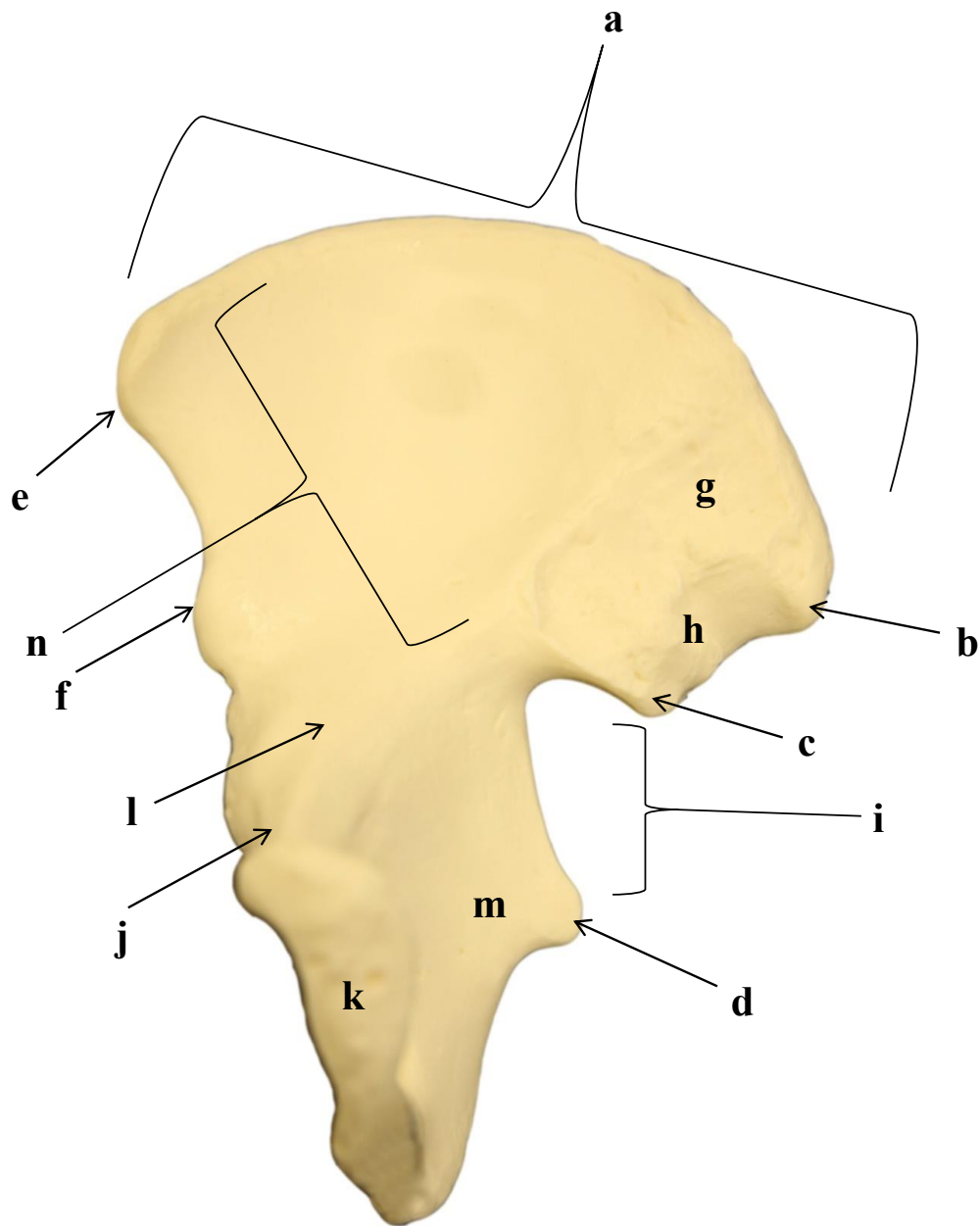
O pé é constituído pelos ossos do tarso, metatarsos e falanges. Os ossos do tarso são: tálus, calcâneo, cuboide, navicular e cuneiformes medial, intermédio e lateral. Os ossos cuboide e cuneiformes articulam-se distalmente com os ossos metatarsais. Os ossos metatarsais articulam-se os ossos das falanges proximais. O hálux possui apenas as falanges proximal e distal, enquanto que os demais dedos do pé possuem três falanges.

3.1 OSSO PÉLVICO DIREITO: VISTA LATERAL



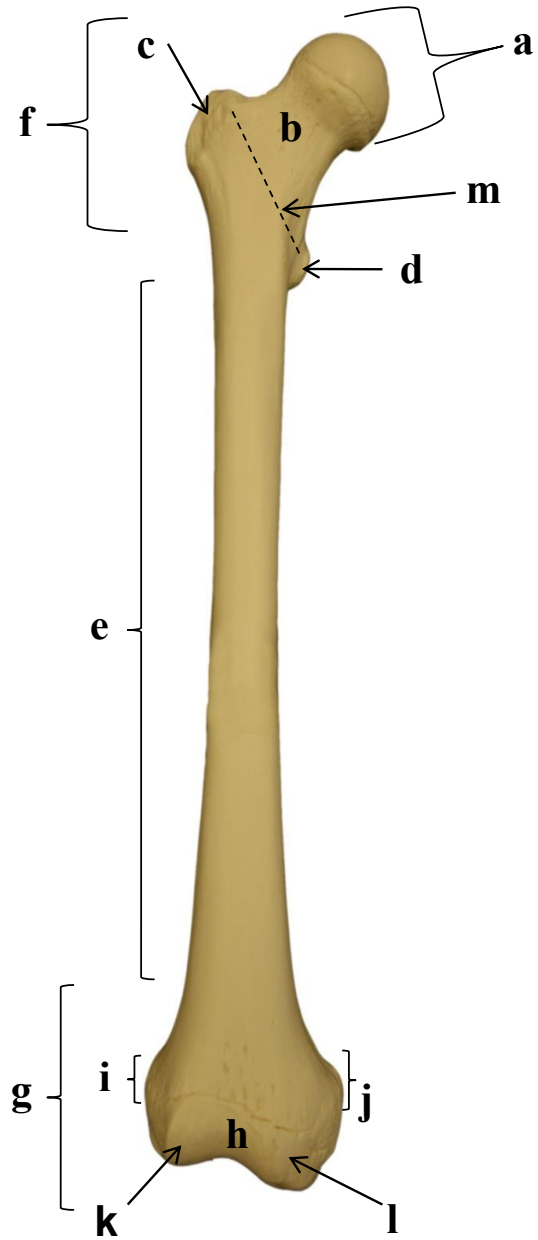
- a)
- b)
- c)
- d)
- e)
- f)
- g)
- h)
- i)
- j)
- k)
- l)
- m)
- n)
- o)

3.2 OSSO PÉLVICO DIREITO: VISTA ANTERIOR



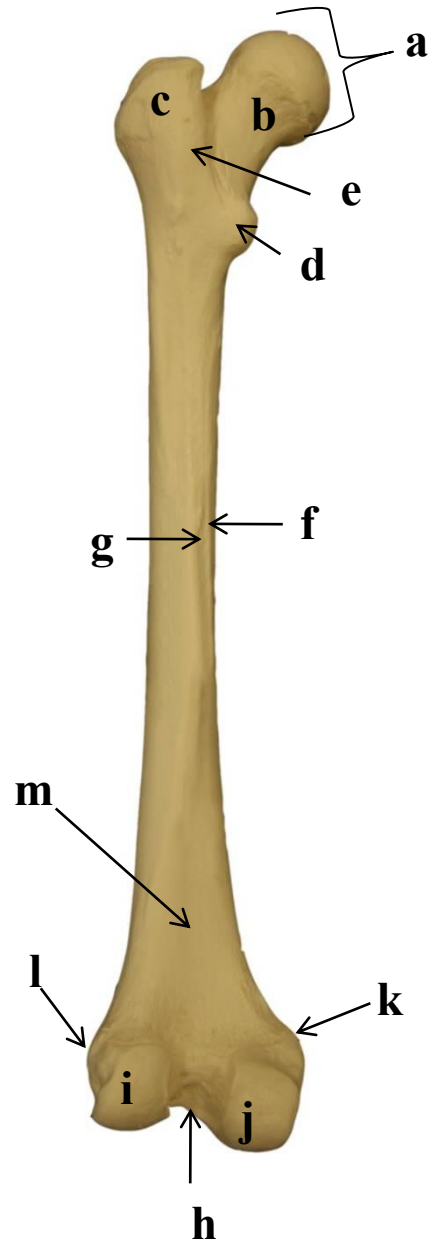
- a)
- b)
- c)
- d)
- e)
- f)
- g)
- h)
- i)
- j)
- k)
- l)
- m)
- n)

3.3 FÊMUR DIREITO: VISTA ANTERIOR



- a)
- b)
- c)
- d)
- e)
- f)
- g)
- h)
- i)
- j)
- k)
- l)
- m)

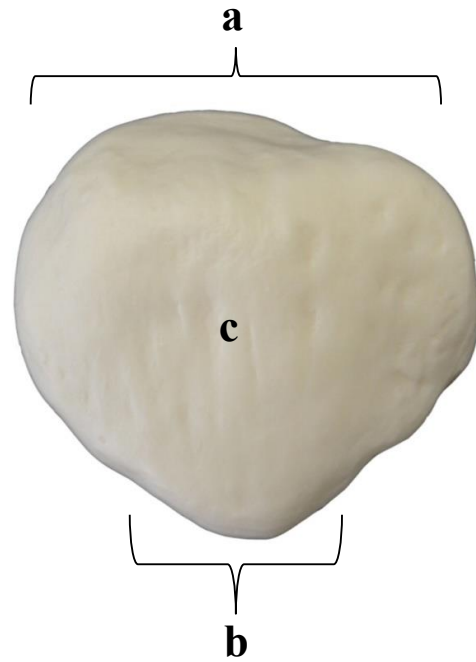
3.4 FÊMUR DIREITO: VISTA POSTERIOR



- a)
- b)
- c)
- d)
- e)
- f)
- g)
- h)
- i)
- j)
- k)
- l)
- m)

3.5 PATELA DIREITA

**VISTA
ANTERIOR**

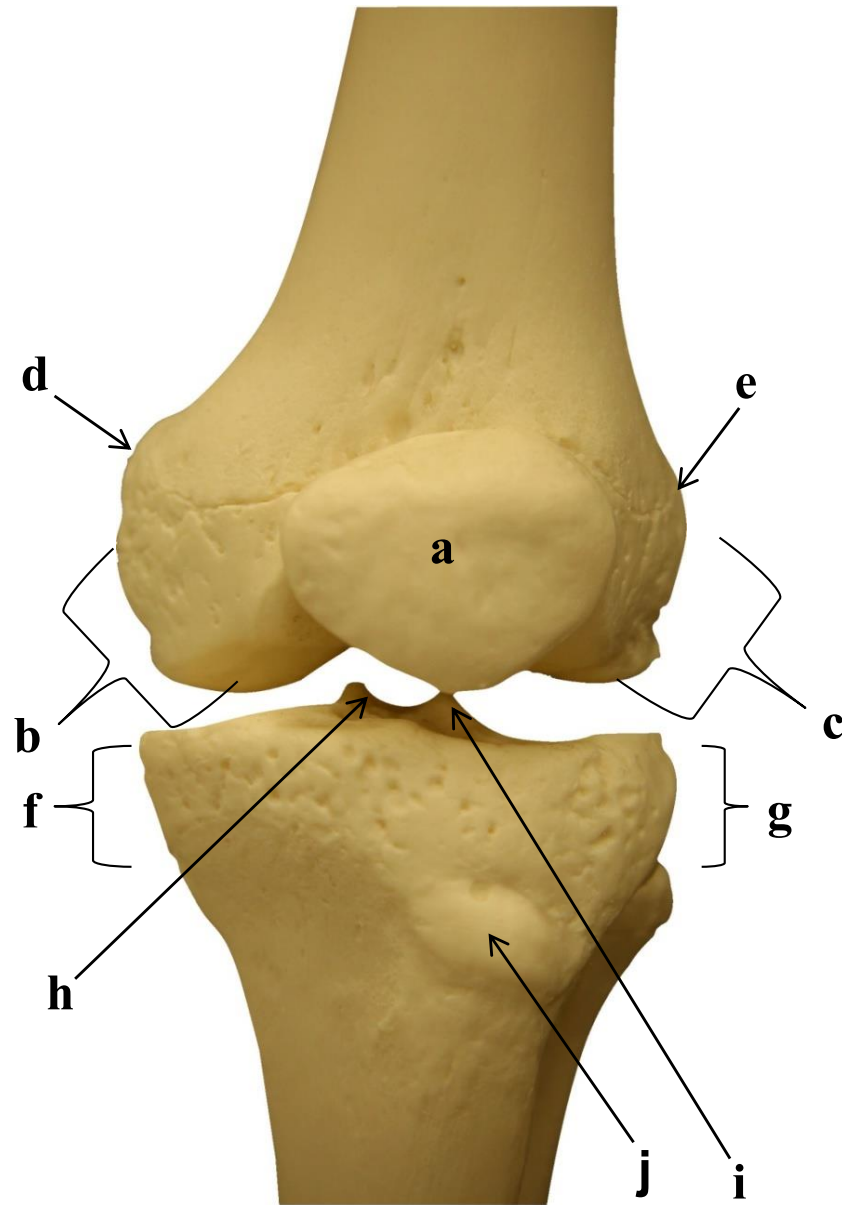


- a)
- b)
- c)
- d)

**VISTA
POSTERIOR**

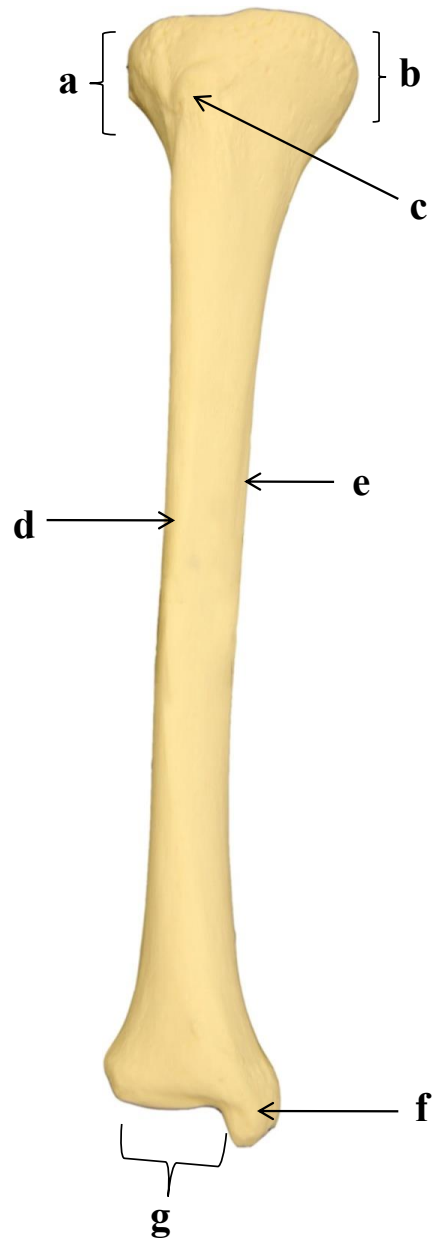


3.6 ARTICULAÇÃO DO JOELHO ESQUERDO: VISTA ANTERIOR



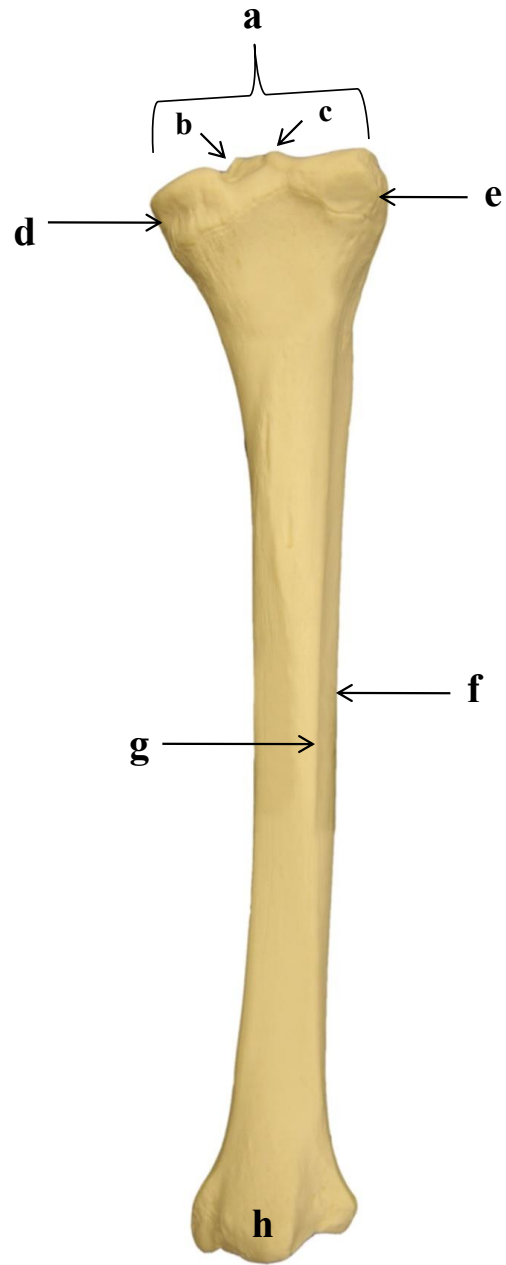
- a)
- b)
- c)
- d)
- e)
- f)
- g)
- h)
- i)
- j)

3.7 TÍBIA DIREITA: VISTA ANTERIOR



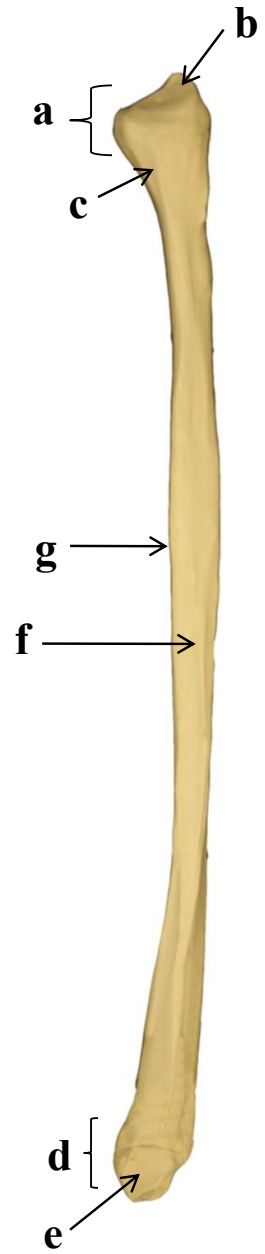
- a)
- b)
- c)
- d)
- e)
- f)
- g)

3.8 TÍBIA DIREITA: VISTA POSTERIOR



- a)
- b)
- c)
- d)
- e)
- f)
- g)
- h)

3.9 FÍBULA ESQUERDA: VISTA ÂNTERO-MEDIAL



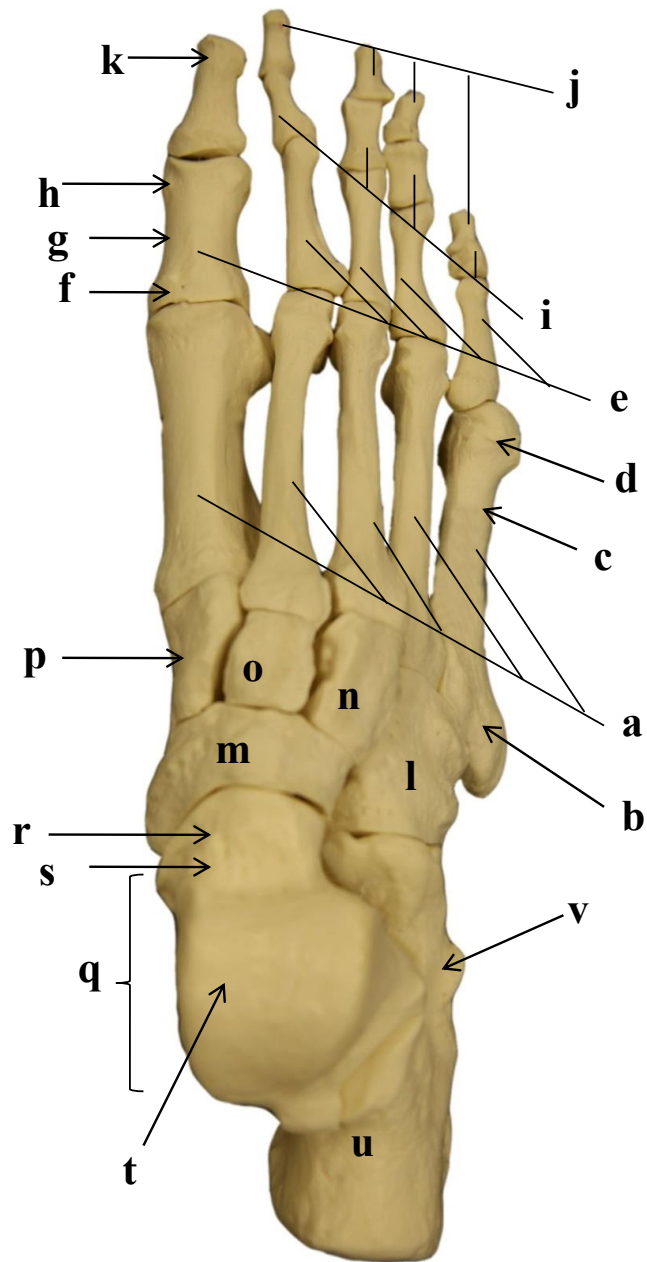
- a)
- b)
- c)
- d)
- e)
- f)
- g)

3.10 FÍBULA ESQUERDA: VISTA POSTERIOR



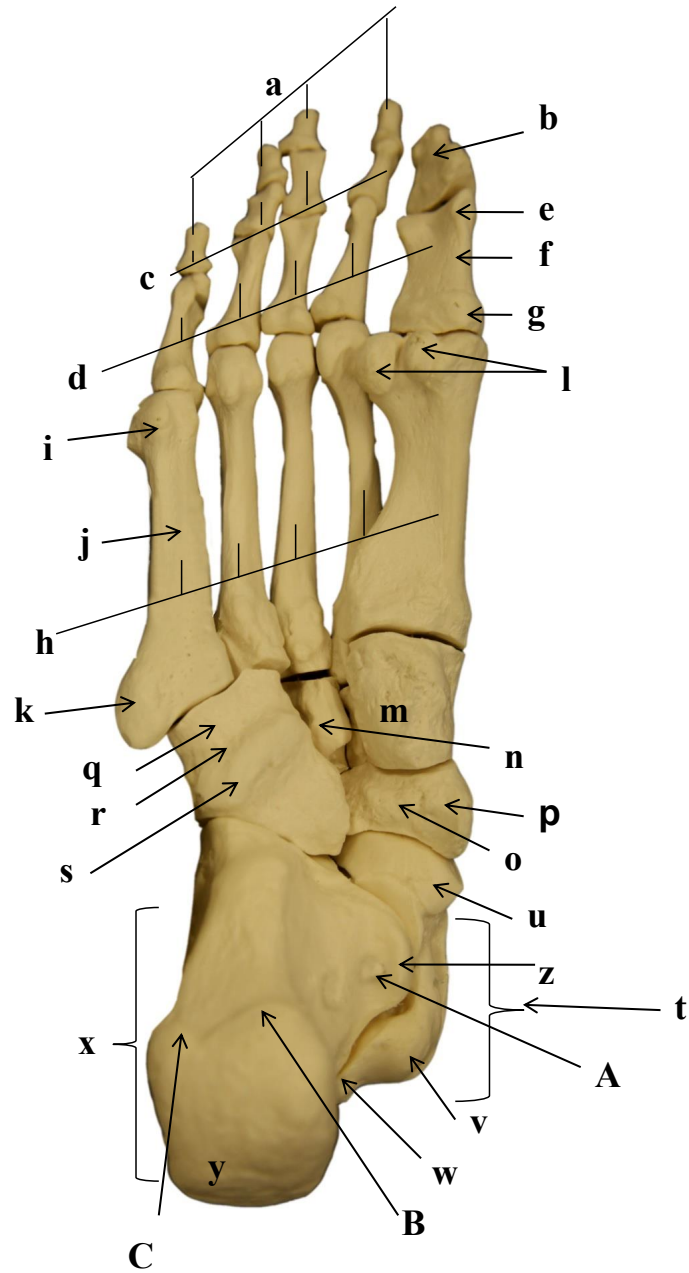
- a)
- b)
- c)
- d)
- e)
- f)

3.11 PÉ DIREITO: VISTA DORSAL



- a)
- b)
- c)
- d)
- e)
- f)
- g)
- h)
- i)
- j)
- k)
- l)
- m)
- n)
- o)
- p)
- q)
- r)
- s)
- t)
- u)
- v)

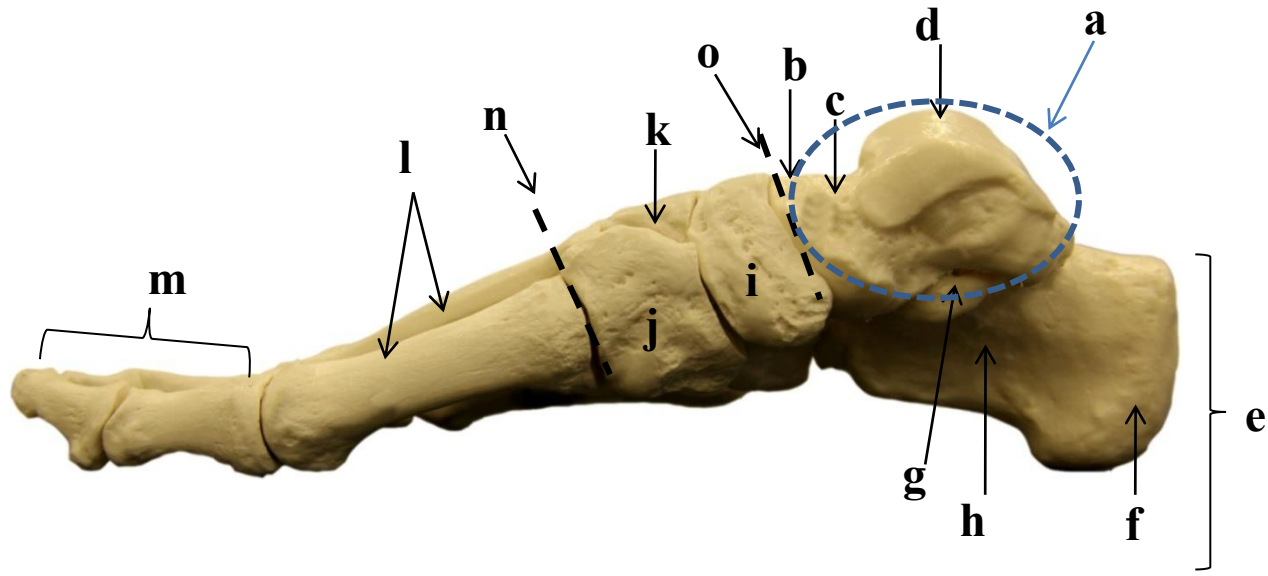
3.12 PÉ DIREITO: VISTA PLANTAR



- a)
- b)
- c)
- d)
- e)
- f)
- g)
- h)
- i)
- j)
- k)
- l)
- m)
- n)
- o)
- p)
- q)
- r)
- s)
- t)
- u)
- v)
- w)
- x)
- y)

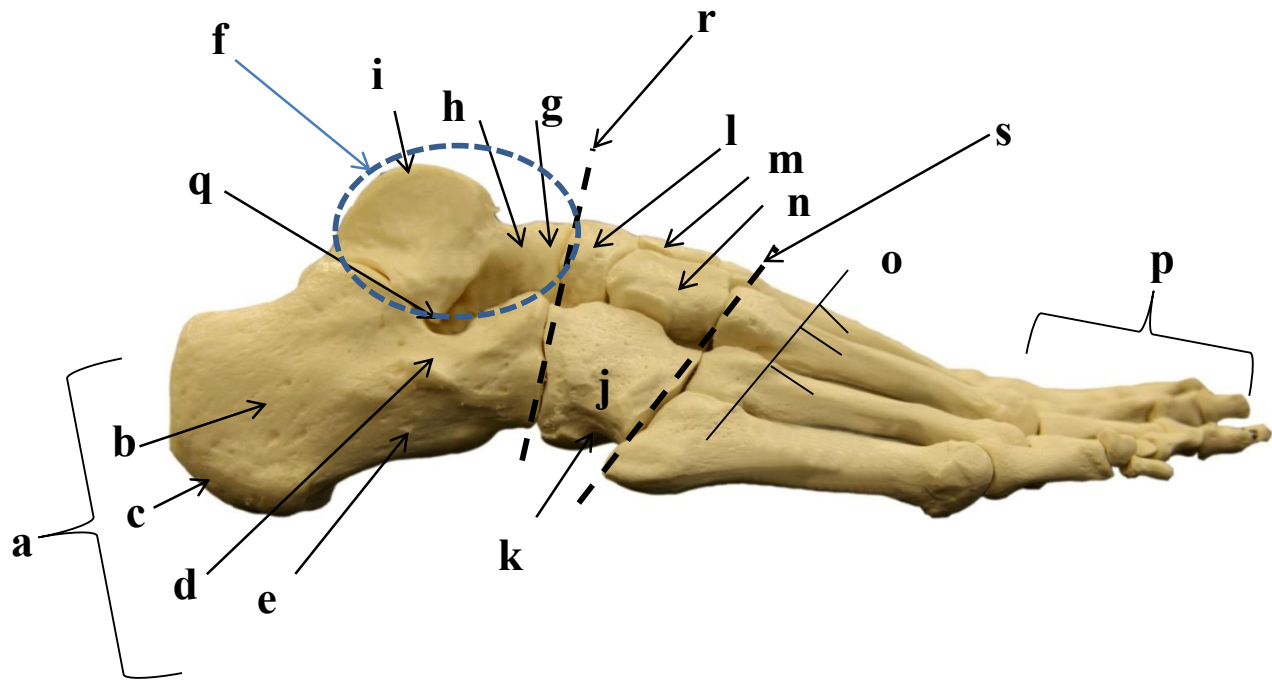
- z)
- A)
- B)
- C)

3.13 PÉ DIREITO: VISTA MEDIAL



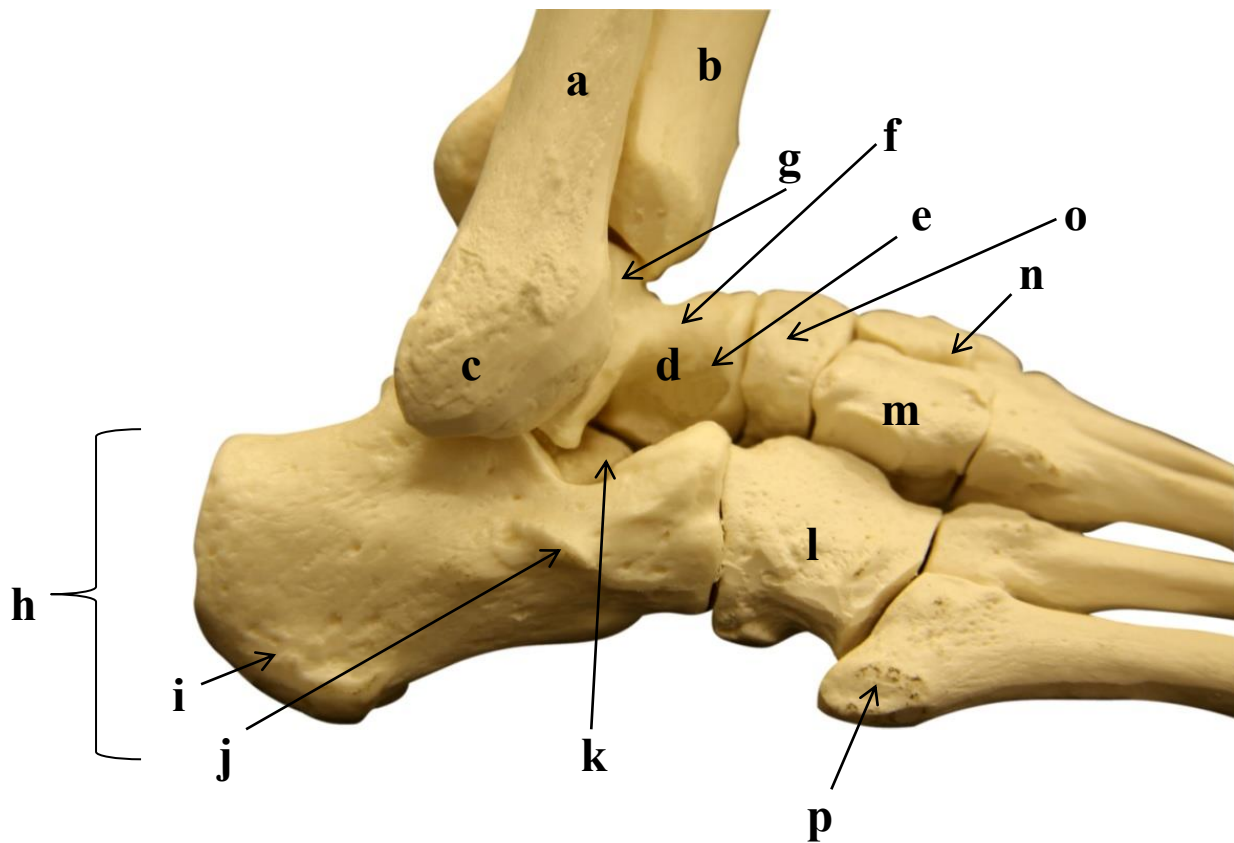
- a)
- b)
- c)
- d)
- e)
- f)
- g)
- h)
- i)
- j)
- k)
- l)
- m)
- n)
- o)

3.14 PÉ DIREITO: VISTA LATERAL



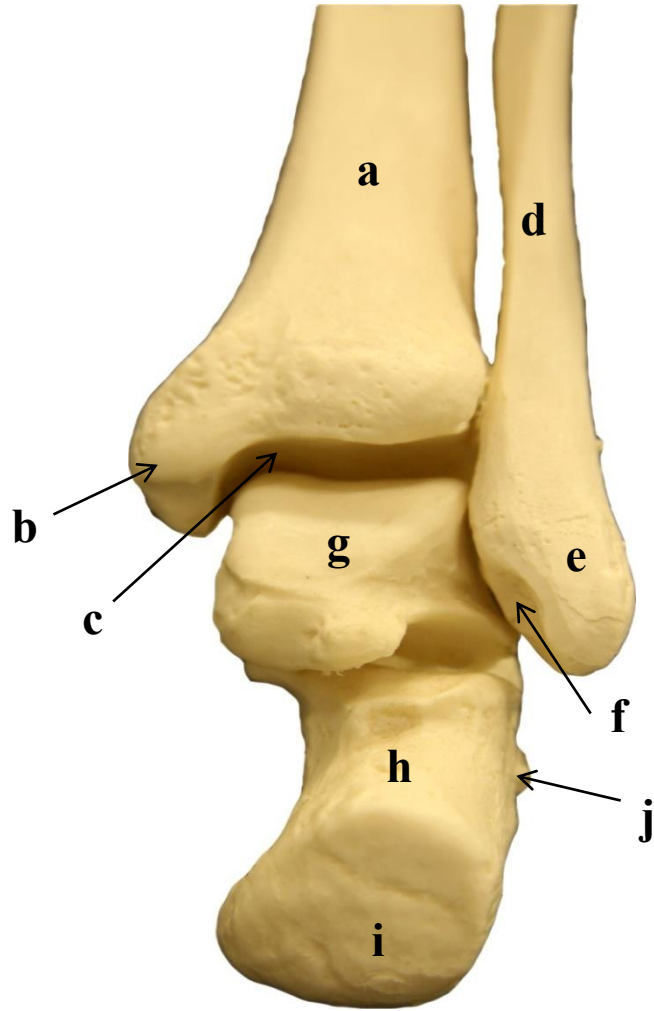
- a)
- b)
- c)
- d)
- e)
- f)
- g)
- h)
- i)
- j)
- k)
- l)
- m)
- n)
- o)
- p)
- q)
- r)
- s)

3.15 TORNOZELO DIREITO: VISTA LATERAL



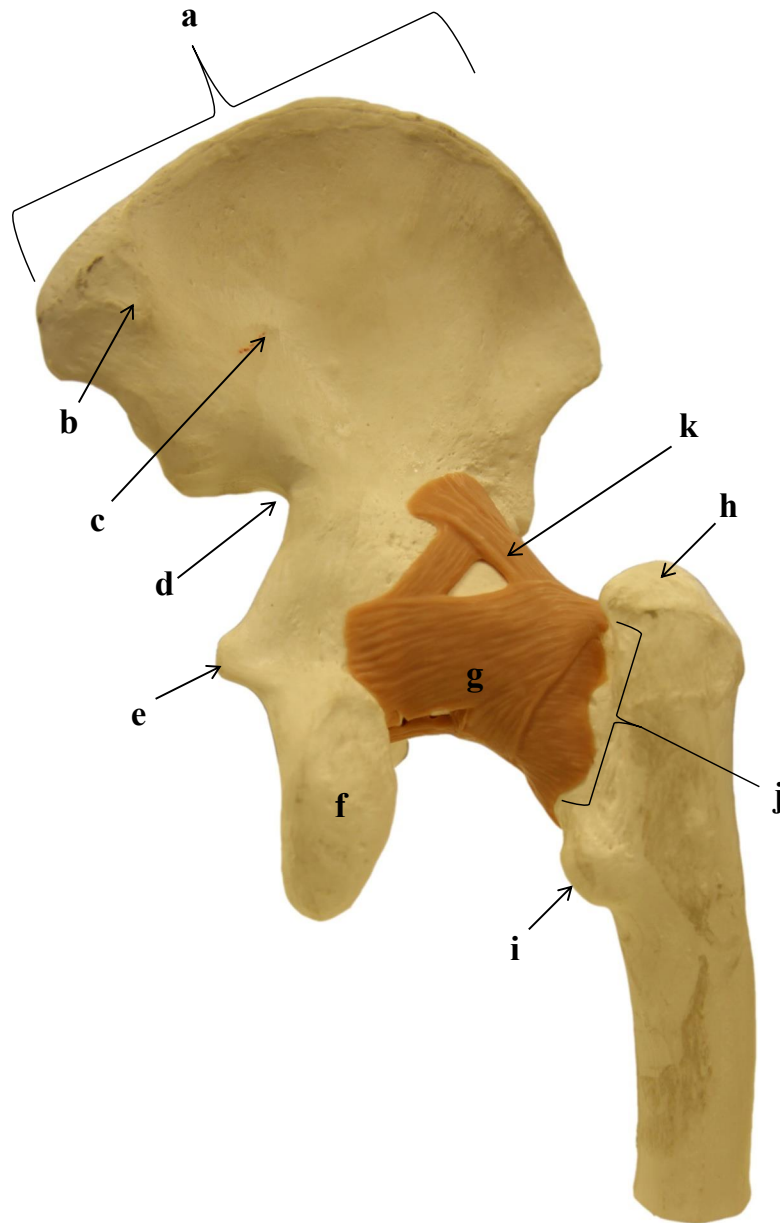
- a)
- b)
- c)
- d)
- e)
- f)
- g)
- h)
- i)
- j)
- k)
- l)
- m)
- n)
- o)
- p)

3.16 TORNOZELO DIREITO: VISTA POSTERIOR



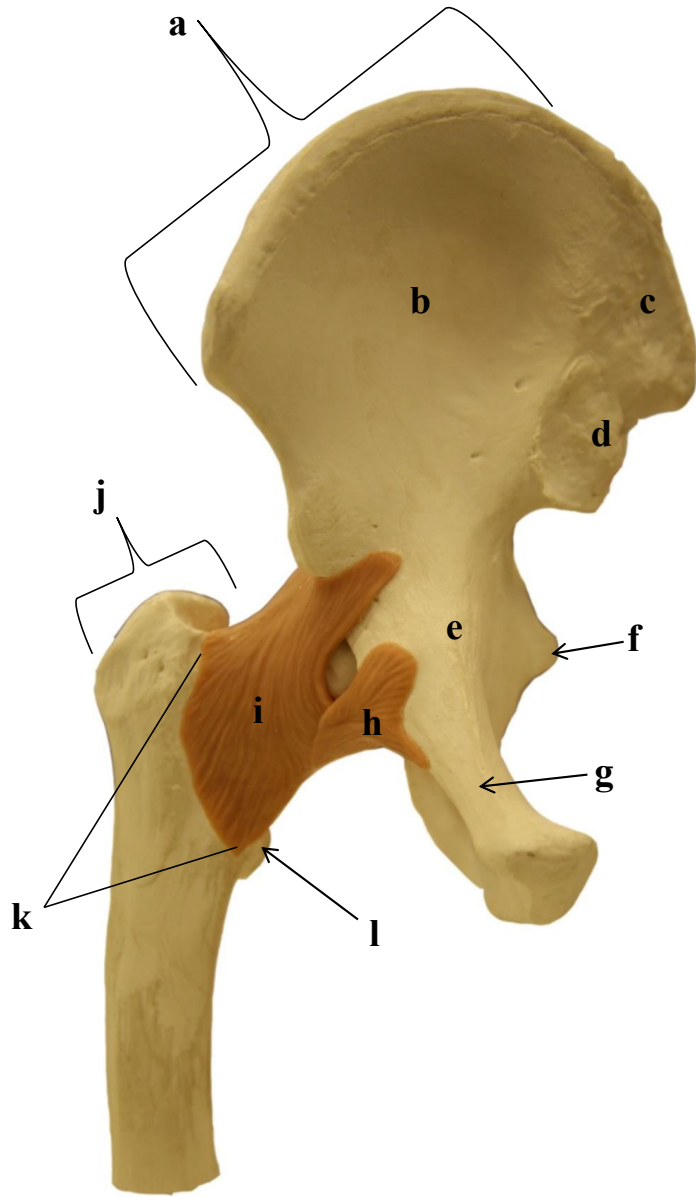
- a)
- b)
- c)
- d)
- e)
- f)
- g)
- h)
- i)
- j)

3.17 ARTICULAÇÃO COXOFEMURAL DIREITA: VISTA POSTERIOR



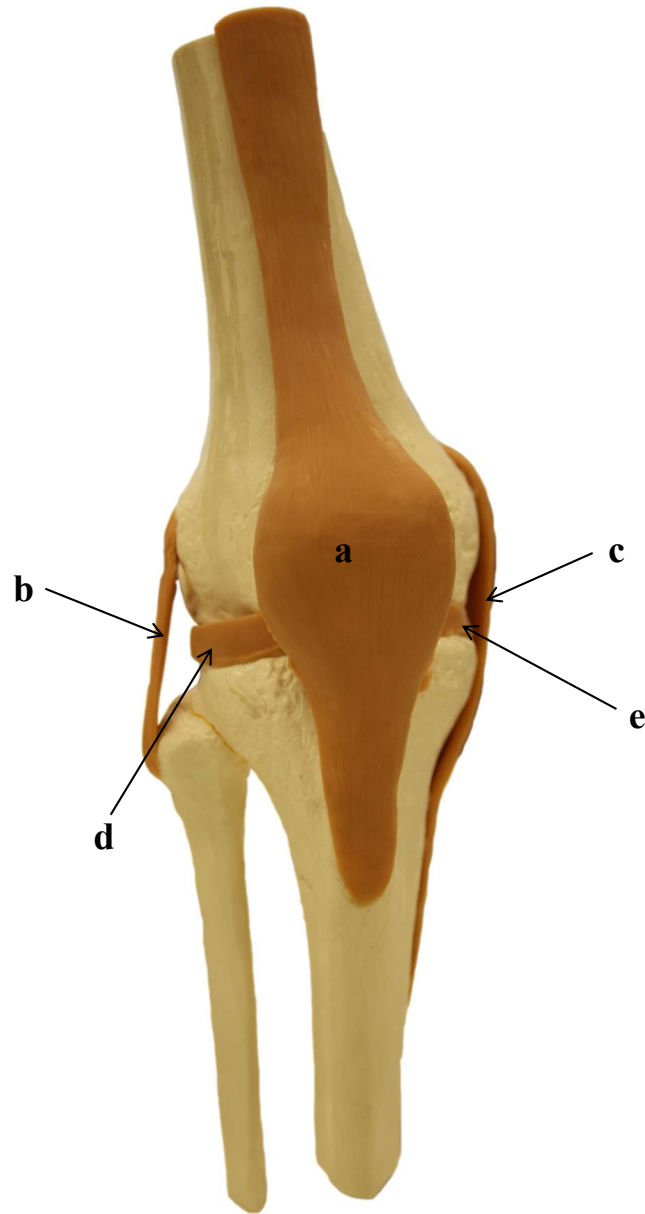
- a)
- b)
- c)
- d)
- e)
- f)
- g)
- h)
- i)
- j)
- k)

3.18 ARTICULAÇÃO COXOFEMURAL DIREITA: VISTA ANTERIOR



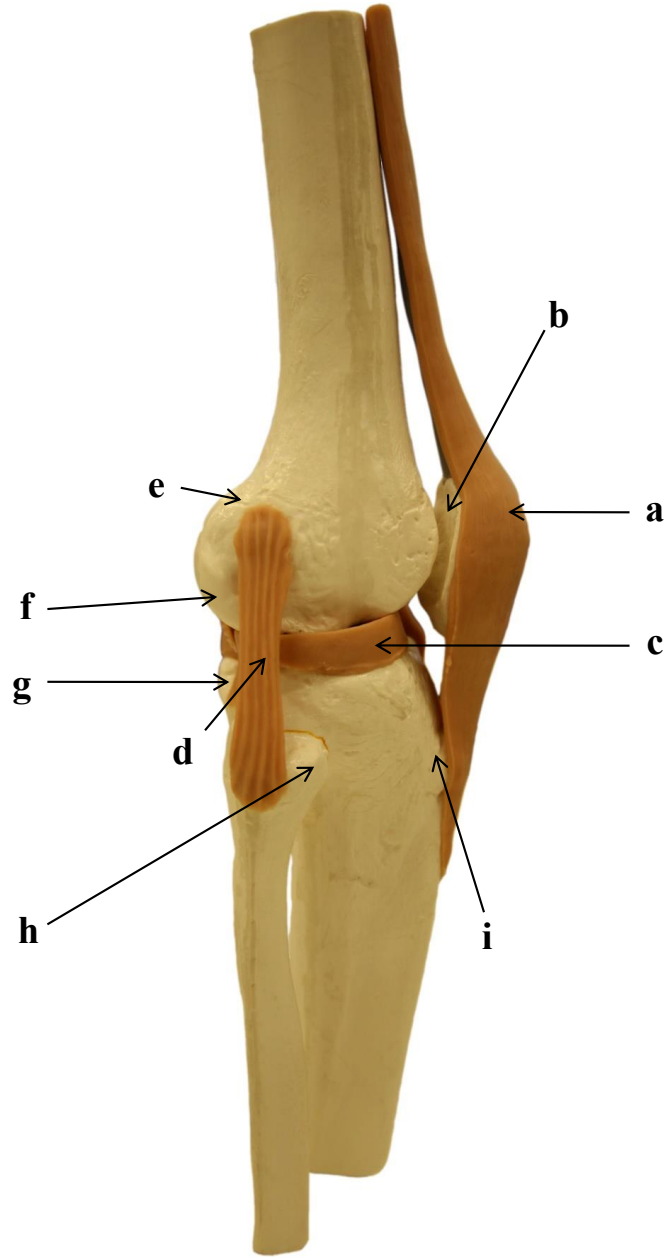
- a)
- b)
- c)
- d)
- e)
- f)
- g)
- h)
- i)
- j)
- k)
- l)

3.19 ARTICULAÇÃO DO JOELHO DIREITO: VISTA ANTERIOR



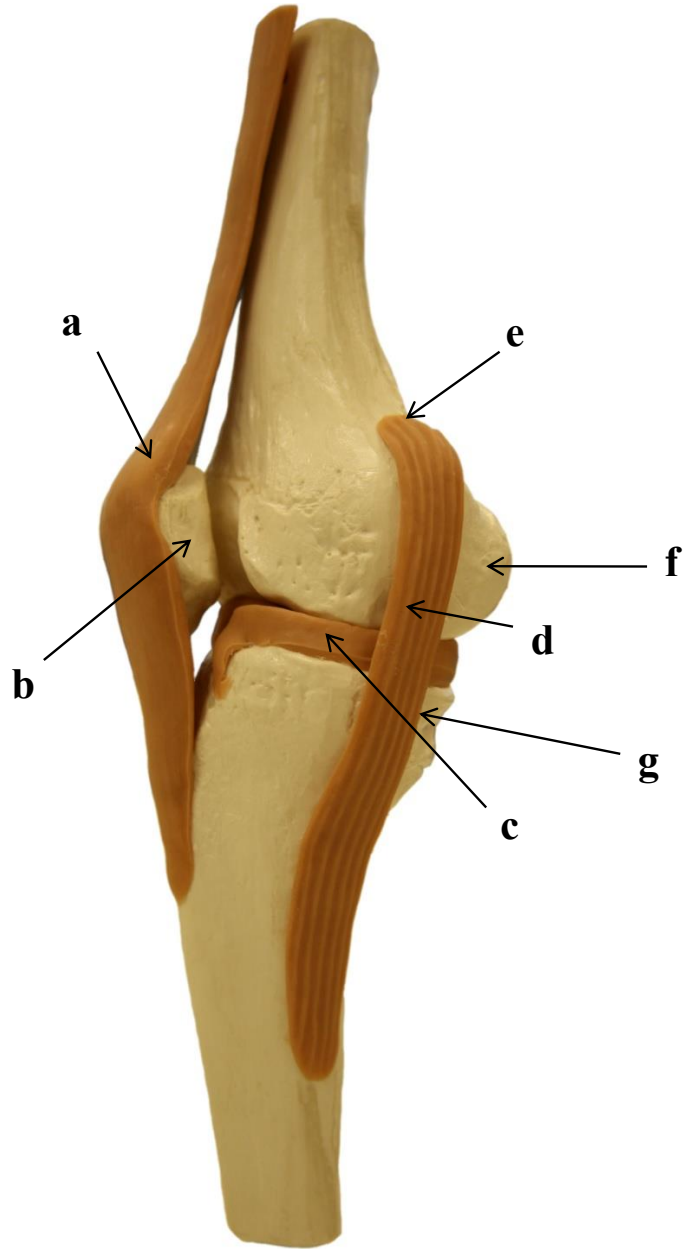
- a)
- b)
- c)
- d)
- e)

3.20 ARTICULAÇÃO DO JOELHO DIREITO: VISTA LATERAL



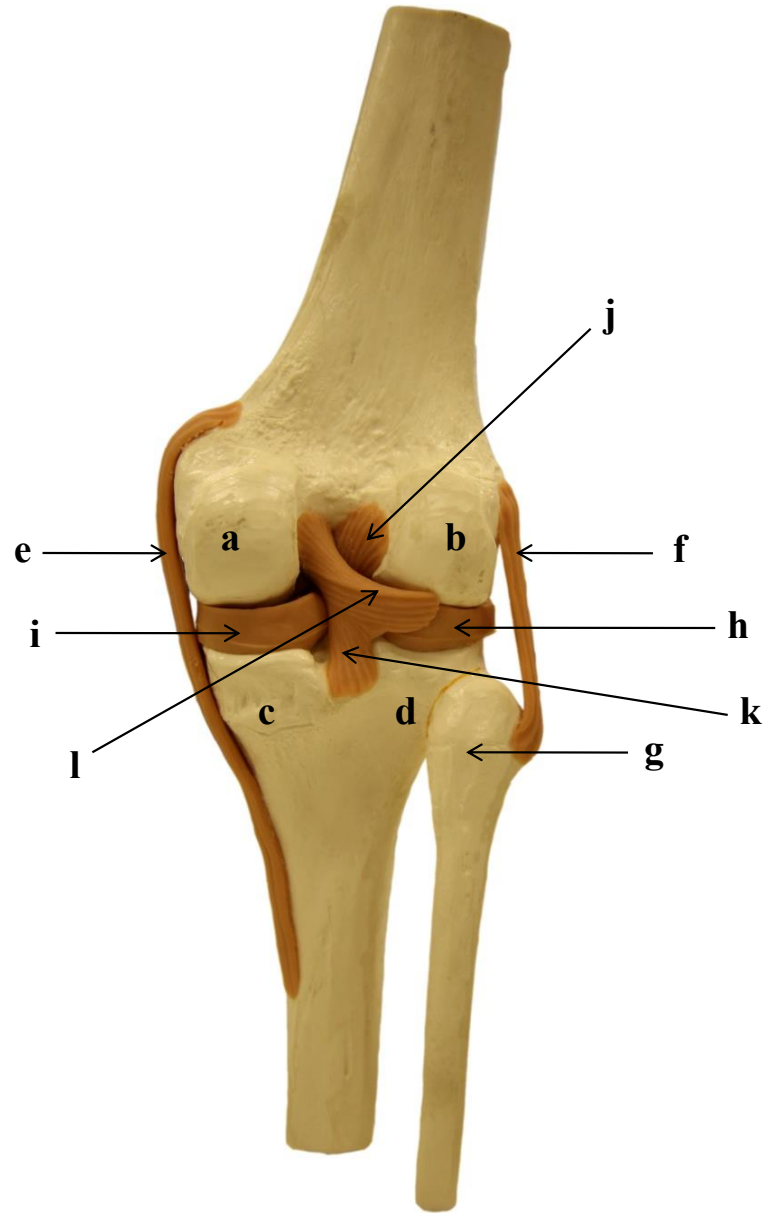
- a)
- b)
- c)
- d)
- e)
- f)
- g)
- h)
- i)

3.21 ARTICULAÇÃO DO JOELHO DIREITO: VISTA MEDIAL



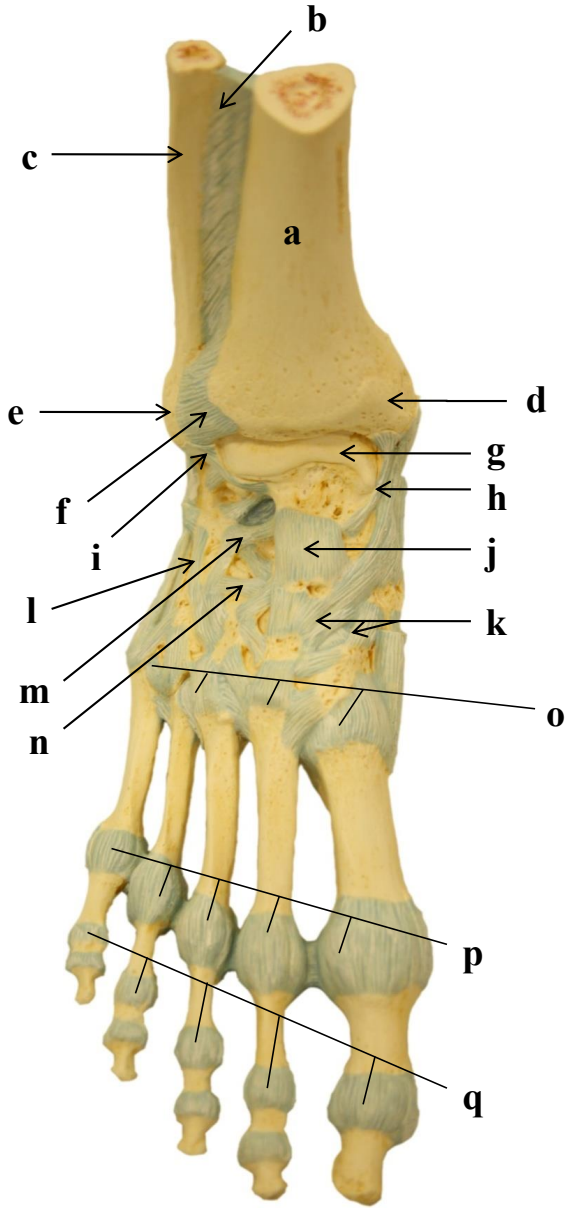
- a)
- b)
- c)
- d)
- e)
- f)
- g)

3.22 ARTICULAÇÃO DO JOELHO DIREITO: VISTA POSTERIOR



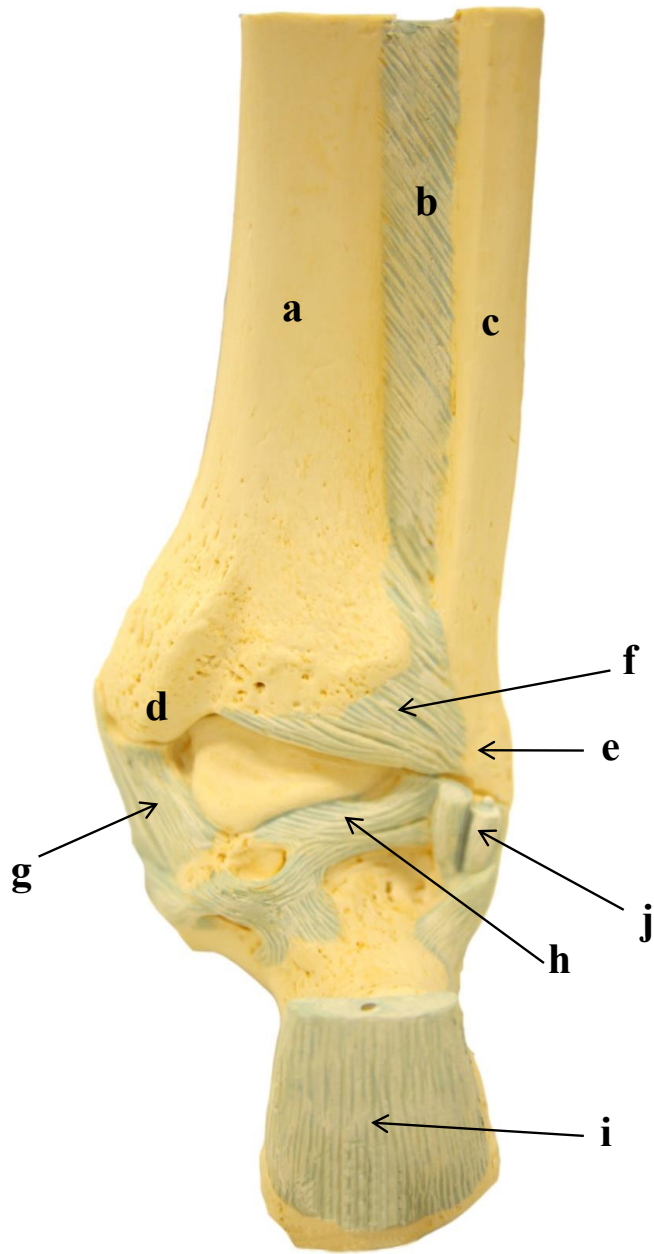
- a)
- b)
- c)
- d)
- e)
- f)
- g)
- h)
- i)
- j)
- k)
- l)

3.23 ARTICULAÇÃO TALOCRURAL DIREITA: VISTA DORSAL



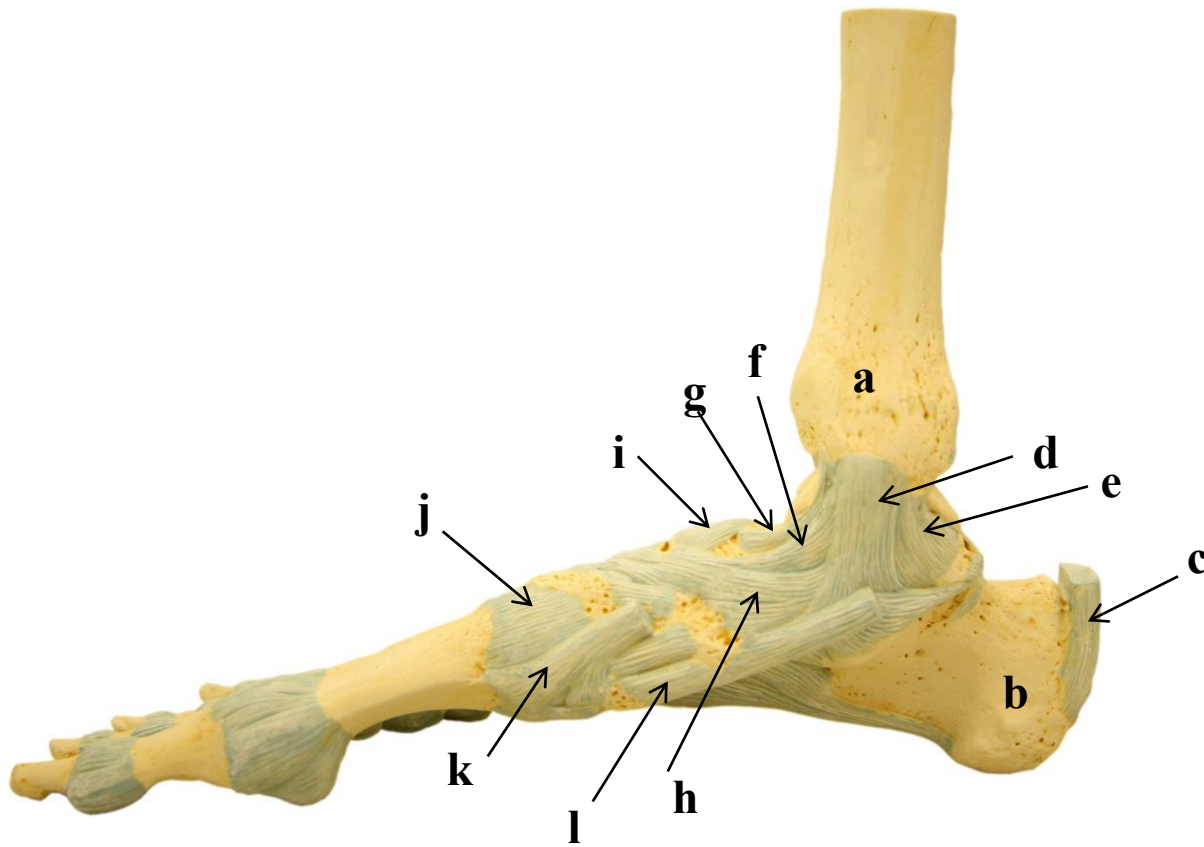
- a)
- b)
- c)
- d)
- e)
- f)
- g)
- h)
- i)
- j)
- k)
- l)
- m)
- n)
- o)
- p)
- q)

3.24 ARTICULAÇÃO TALOCRURAL: VISTA POSTERIOR



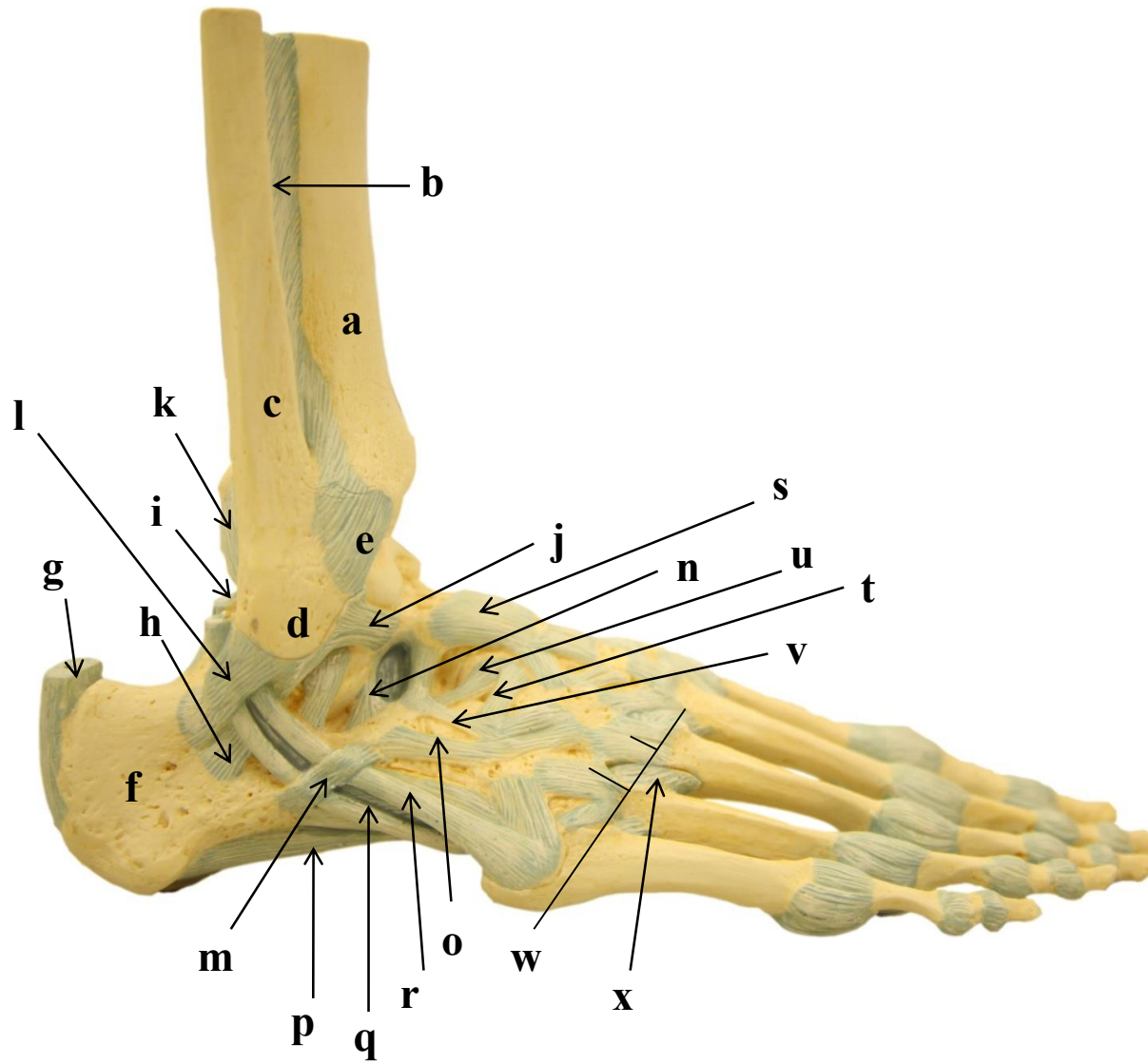
- a)
- b)
- c)
- d)
- e)
- f)
- g)
- h)
- i)
- j)

3.25 ARTICULAÇÃO TALOCRURAL DIREITA: VISTA MEDIAL



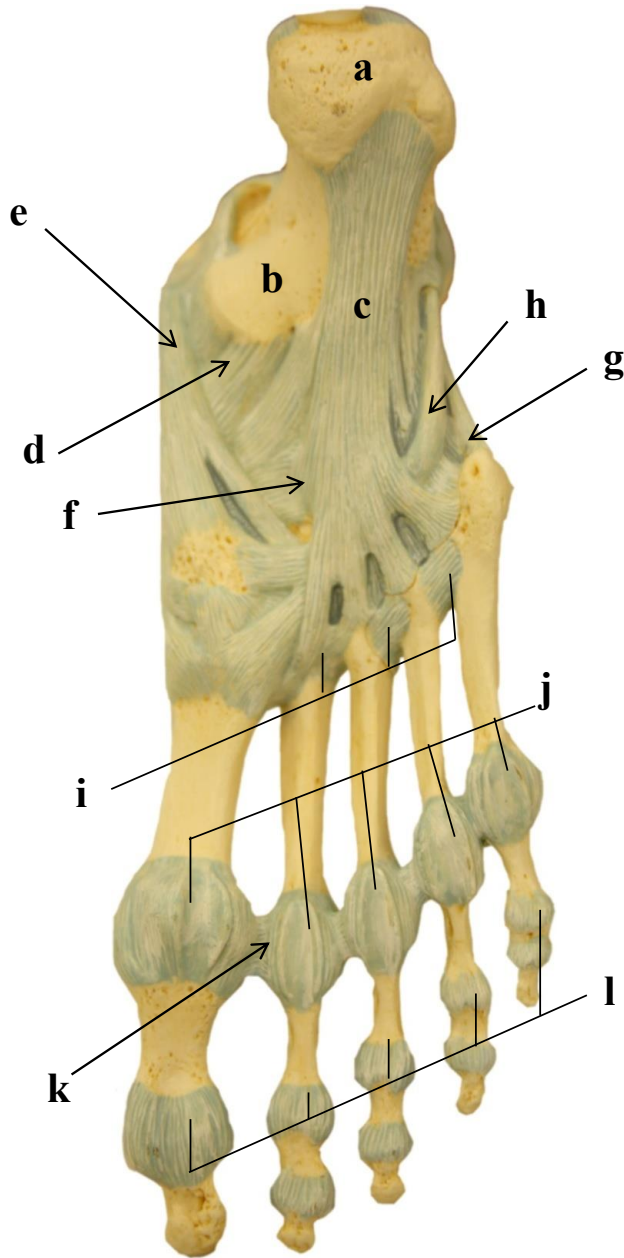
- a)
- b)
- c)
- d)
- e)
- f)
- g)
- h)
- i)
- j)
- k)
- l)

3.26 ARTICULAÇÃO TALOCRURAL DIREITA: VISTA LATERAL



- a)
- b)
- c)
- d)
- e)
- f)
- g)
- h)
- i)
- j)
- k)
- l)
- m)
- n)
- o)
- p)
- q)
- r)
- s)
- t)
- u)
- v)
- w)
- x)

3.27 ARTICULAÇÕES DO PÉ DIREITO: VISTA PLANTAR



- a)
- b)
- c)
- d)
- e)
- f)
- g)
- h)
- i)
- j)
- k)
- l)

4. COLUNA VERTEBRAL E TÓRAX

Introdução

A coluna vertebral faz parte do esqueleto axial juntamente com a caixa torácica e o crânio. Em adultos é constituída por 26 ossos com uma extensão aproximada de 71 cm. Suas funções estão relacionadas à sustentação do peso da cabeça, pescoço e tronco, transferindo este peso aos membros inferiores. Além disso, a coluna aloja a medula espinal, permite a passagem dos nervos espinais, mantém a postura e movimentação do tronco e cabeça.

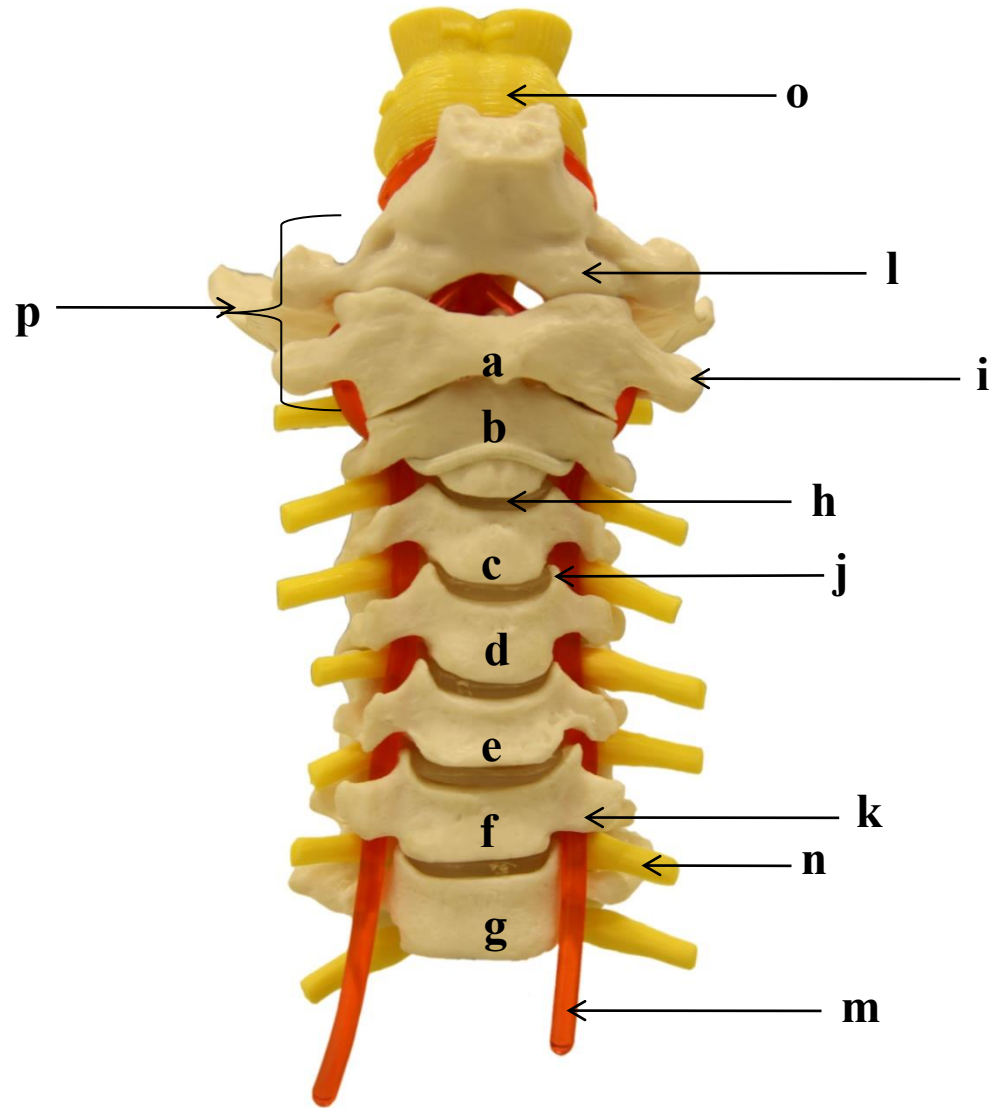
As vértebras estão compreendidas em cinco regiões: cervical, torácica, lombar, sacral e cóccigea. A região cervical é composta por sete vértebras, enquanto que a região torácica é constituída por 12 vértebras. A região lombar é formada por cinco vértebras, sendo que a quinta vértebra lombar articula-se ao sacro (formado por cinco vértebras fundidas) e este ao cóccix (formado por três a cinco vértebras fundidas). Quando se observa a coluna vertebral de um adulto na vista lateral, visualiza-se quatro curvaturas: duas curvaturas primárias e duas curvaturas secundárias. As curvaturas torácica (cifose torácica) e sacral (cifose sacral) são primárias, pois se formam durante o desenvolvimento fetal. As curvaturas secundárias aparecem alguns meses após o nascimento, auxiliando na sustentação do peso do corpo e acentuando-se quando a criança começa a andar, sendo elas as curvaturas cervical (lordose cervical) e

lombar (lordose lombar). Doenças que afetam as vértebras, músculos ou nervos podem provocar alterações nas curvaturas e comprometer as funções da coluna.

O esqueleto do tórax é constituído pelas costelas, que formam a parte ântero-lateral, pelo osso esterno, que se estende pela linha mediana do tórax e pelas vértebras torácicas, posteriormente. As vértebras torácicas articulam-se posteriormente ao esqueleto do tórax através das articulações costovertebrais. Existem 12 pares de costelas (I a XII) sendo as sete primeiras classificadas como costelas verdadeiras, pois se articulam diretamente ao osso esterno por cartilagens individuais (cartilagens costais). As costelas VIII, IX e X são classificadas como falsas, pois se fixam ao osso esterno indiretamente, por meio da cartilagem costal da VII costela. As costelas XI e XII são classificadas como flutuantes, por não estarem articuladas ao osso esterno.

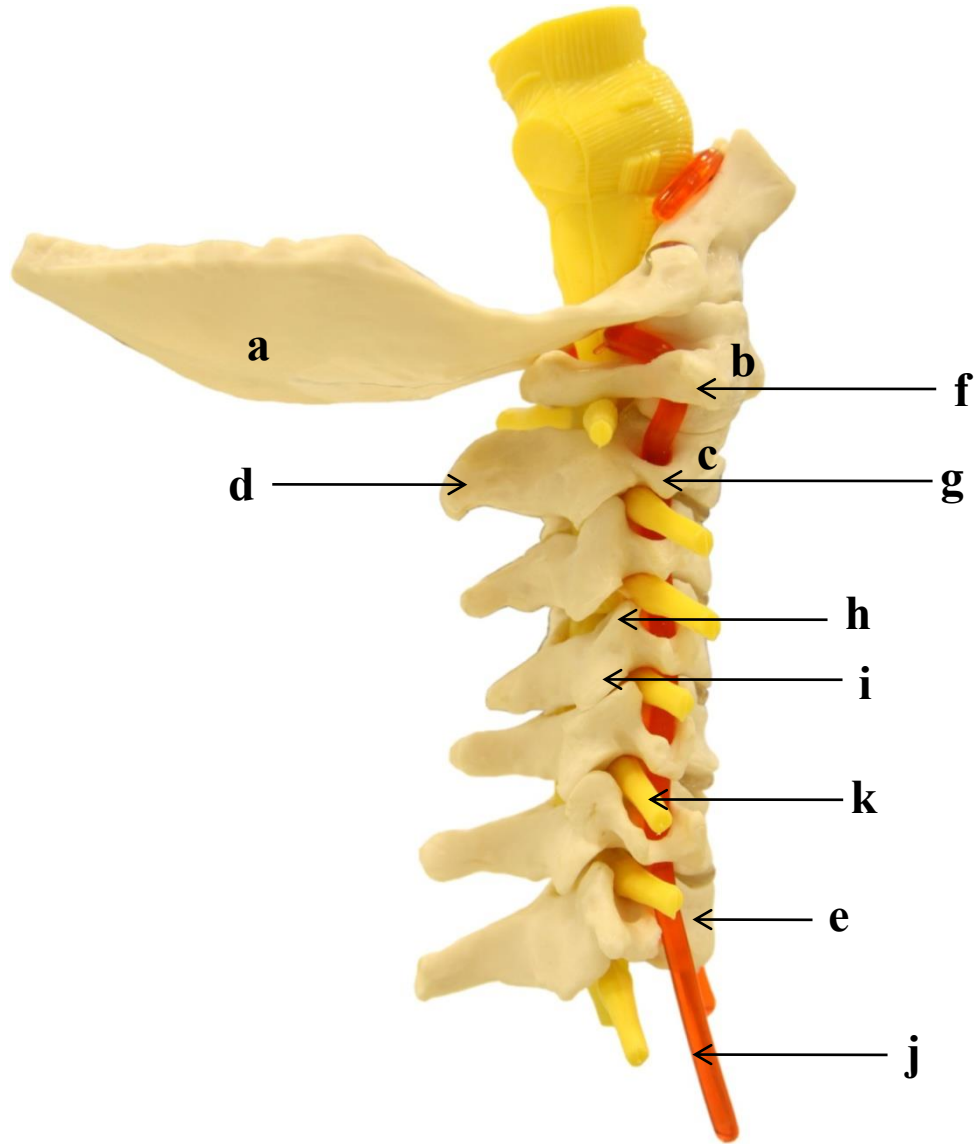
As partes de uma costela típica são: cabeça, colo, tubérculo costal e corpo. O ângulo da costela indica a localização na qual o corpo inicia sua curvatura em direção ao osso esterno. O esterno é um osso plano que possui três partes: o manúbrio, que se articula com a clavícula e com as cartilagens costais do primeiro par de costelas; o corpo, que representa a maior parte e possui as incisuras costais para o II ao VII par de costelas; e o processo xifoide, que é parte mais inferior e menor, servindo para fixação do músculo diafragma e reto abdominal.

4.1 VÉRTEBRAS CERVICAIS: VISTA ANTERIOR



- a)
- b)
- c)
- d)
- e)
- f)
- g)
- h)
- i)
- j)
- k)
- l)
- m)
- n)
- o)
- p)

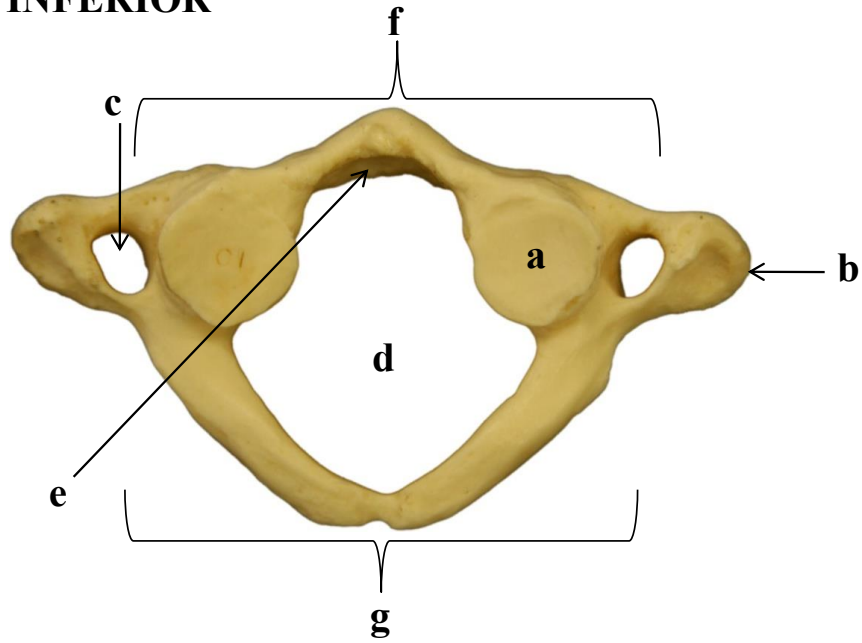
4.2 VÉRTEBRAS CERVICAIS: VISTA LATERAL



- a)
- b)
- c)
- d)
- e)
- f)
- g)
- h)
- i)
- j)
- k)

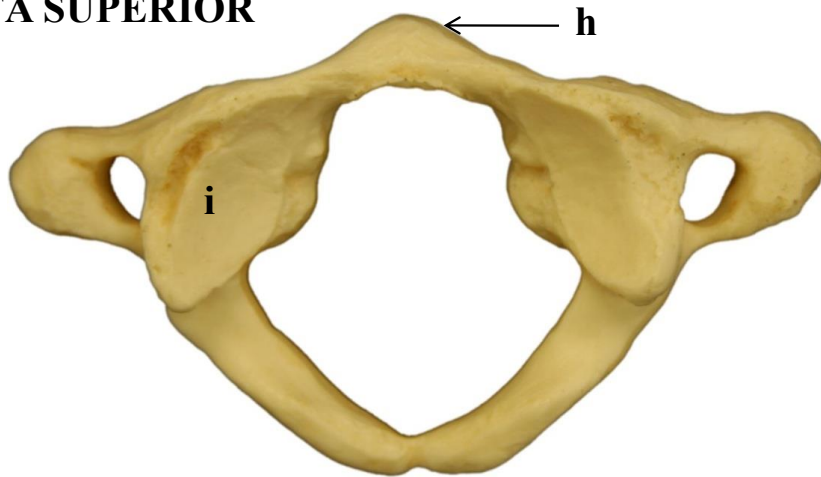
4.3 VÉRTEBRAS CERVICAIS ATÍPICAS: ATLAS (C1)

VISTA INFERIOR

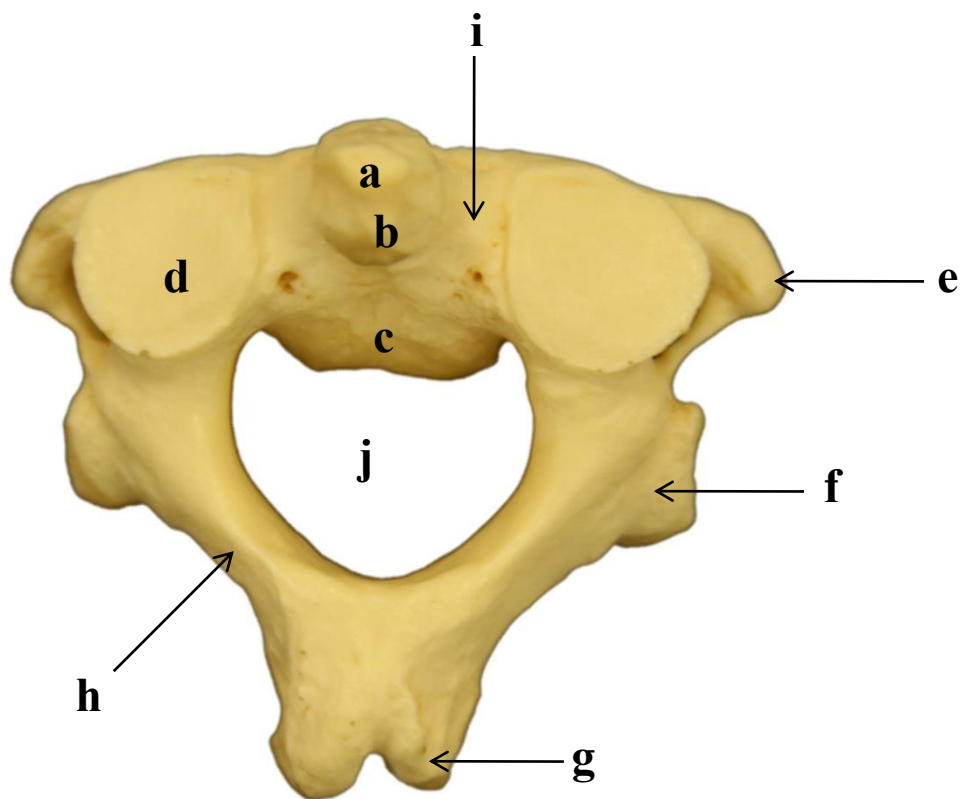


- a)
- b)
- c)
- d)
- e)
- f)
- g)
- h)
- i)

VISTA SUPERIOR

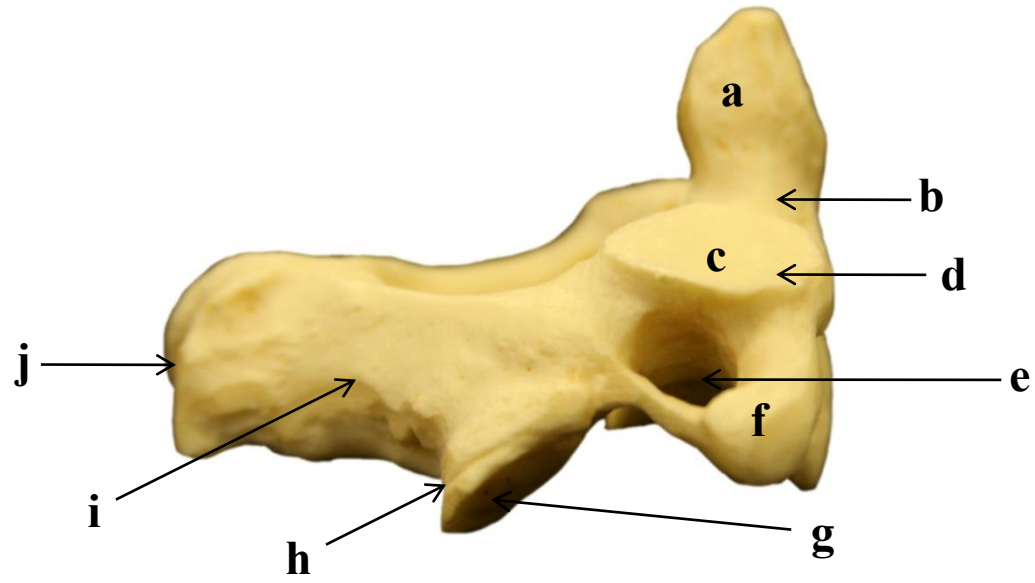


4.4 VÉRTEBRAS CERVICAIS ATÍPICAS: ÁXIS (C2) - VISTA PÓSTERO-SUPERIOR



- a)
- b)
- c)
- d)
- e)
- f)
- g)
- h)
- i)
- j)

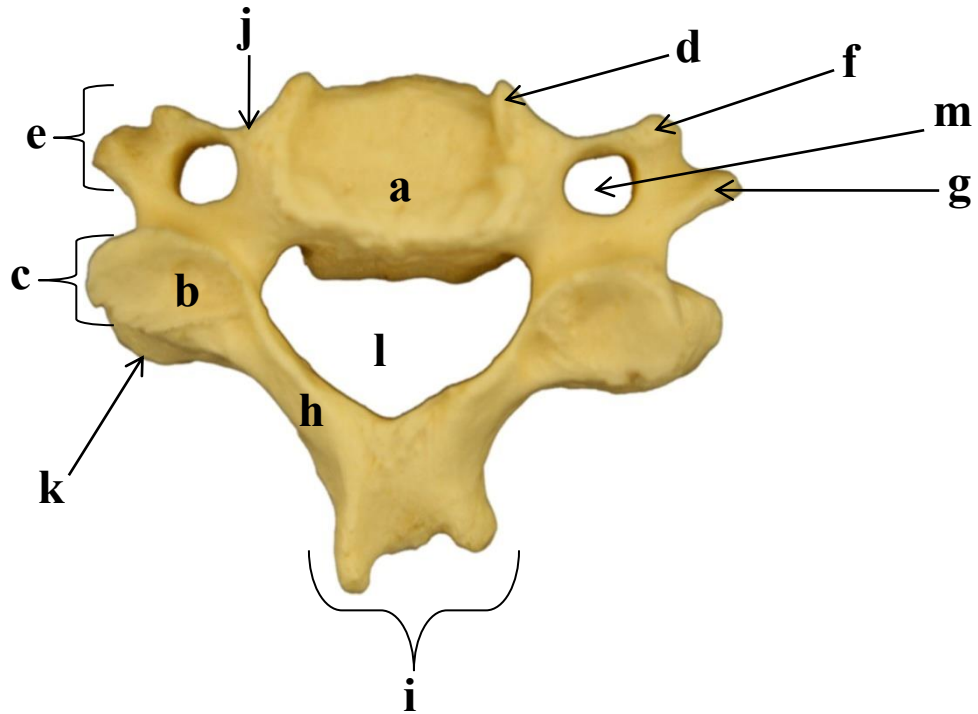
4.4.1 VISTA LATERAL



- a)
- b)
- c)
- d)
- e)
- f)
- g)
- h)
- i)
- j)

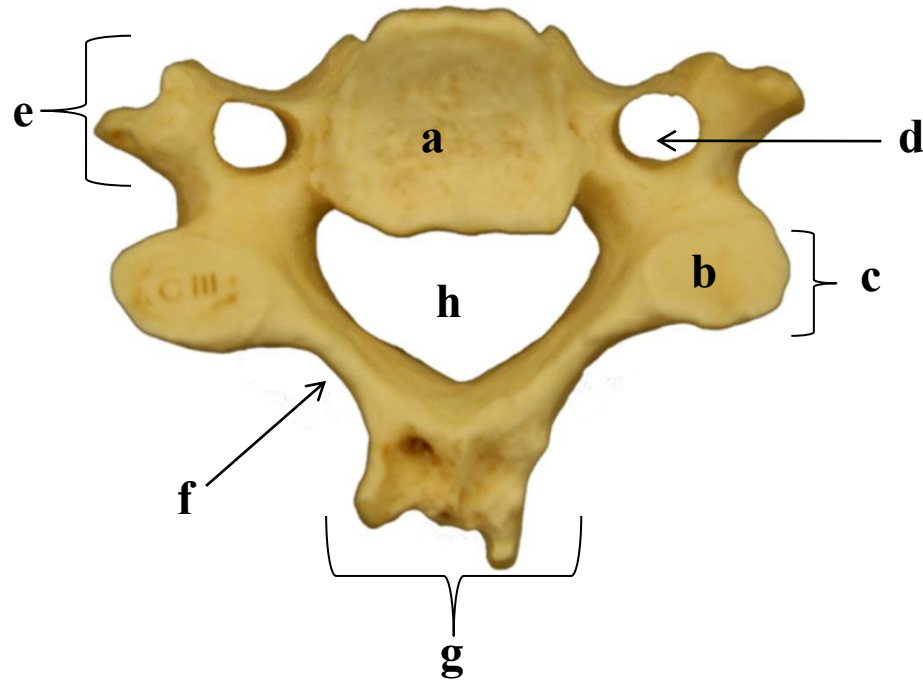
4.5 VÉRTEBRAS CERVICAIS TÍPICAS: DE C3 A C6

4.5.1 VISTA SUPERIOR DE C3



- a)
- b)
- c)
- d)
- e)
- f)
- g)
- h)
- i)
- j)
- k)
- l)
- m)

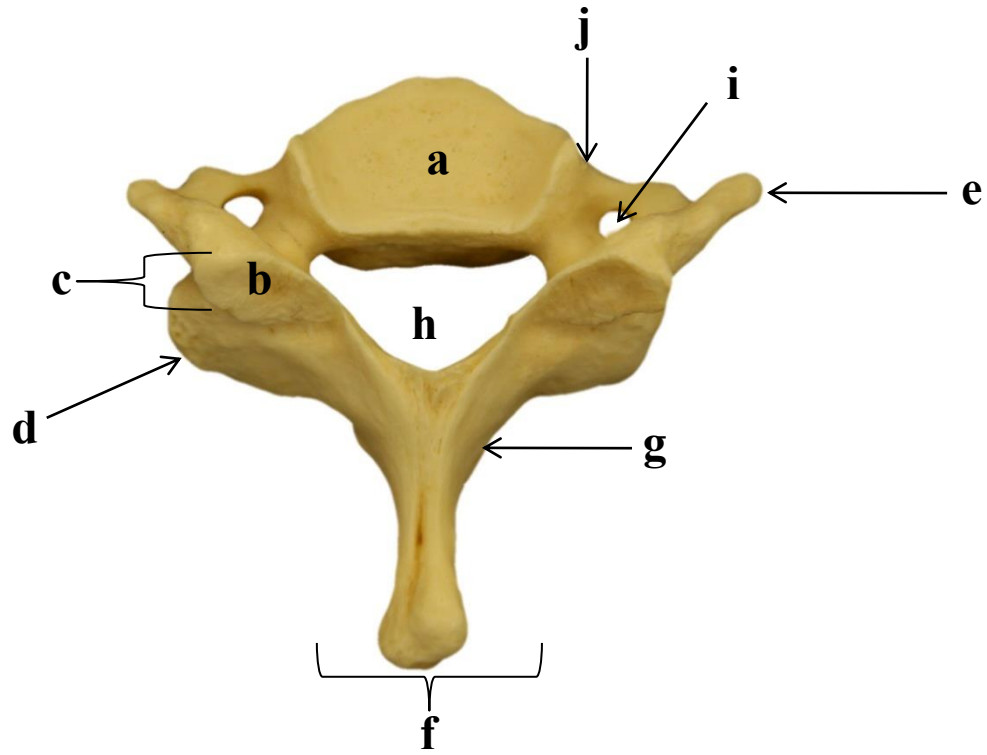
4.5.2 VISTA INFERIOR DE C3



- a)
- b)
- c)
- d)
- e)
- f)
- g)
- h)

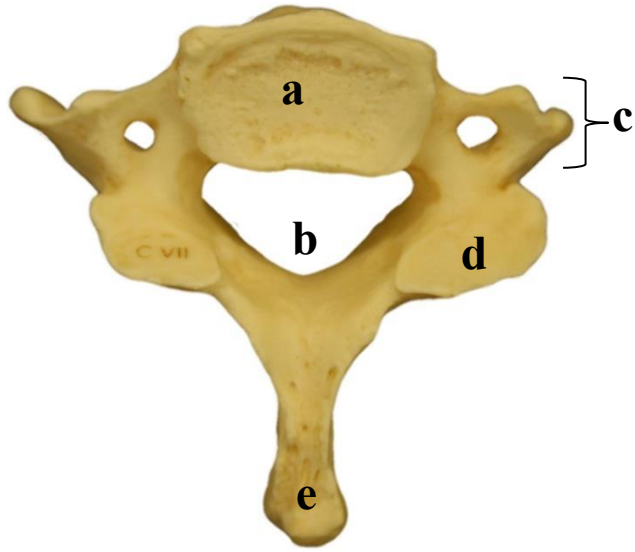
4.6 VÉRTEBRAS CERVICAIS ATÍPICAS: VÉRTEBRA PROEMINENTE (C7)

4.6.1 VISTA SUPERIOR



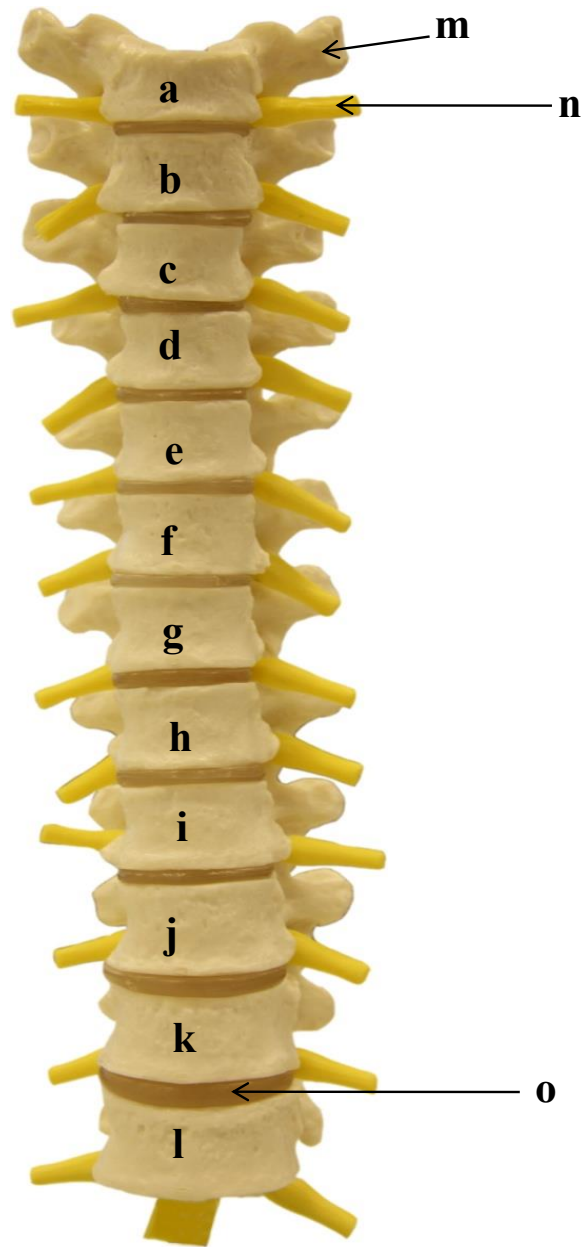- a)
- b)
- c)
- d)
- e)
- f)
- g)
- h)
- i)
- j)

4.6.2 VISTA INFERIOR



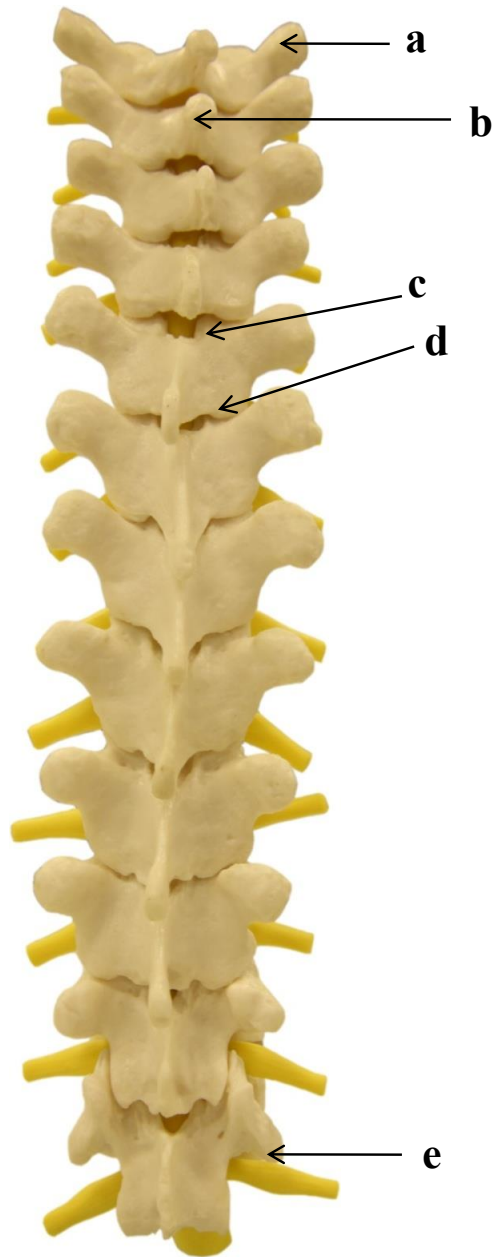- a)
- b)
- c)
- d)
- e)

4.7 VÉRTEBRAS TORÁCICAS: VISTA ANTERIOR



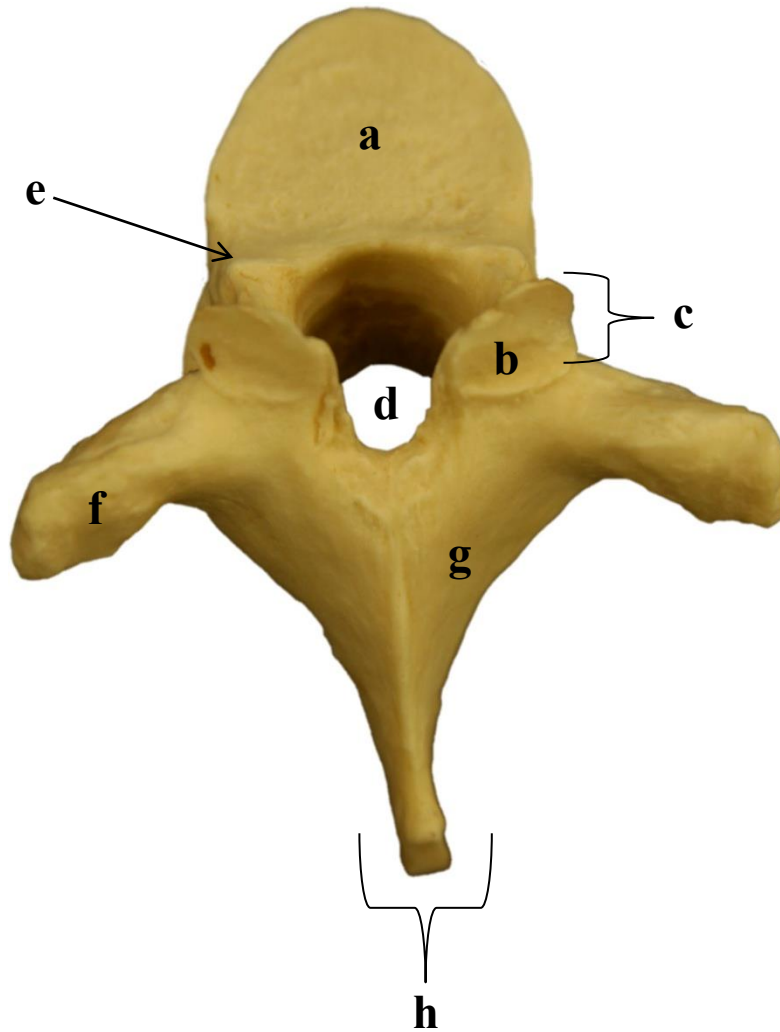
- a)
- b)
- c)
- d)
- e)
- f)
- g)
- h)
- i)
- j)
- k)
- l)
- m)
- n)
- o)

4.8 VÉRTEBRAS TORÁICAS: VISTA POSTERIOR



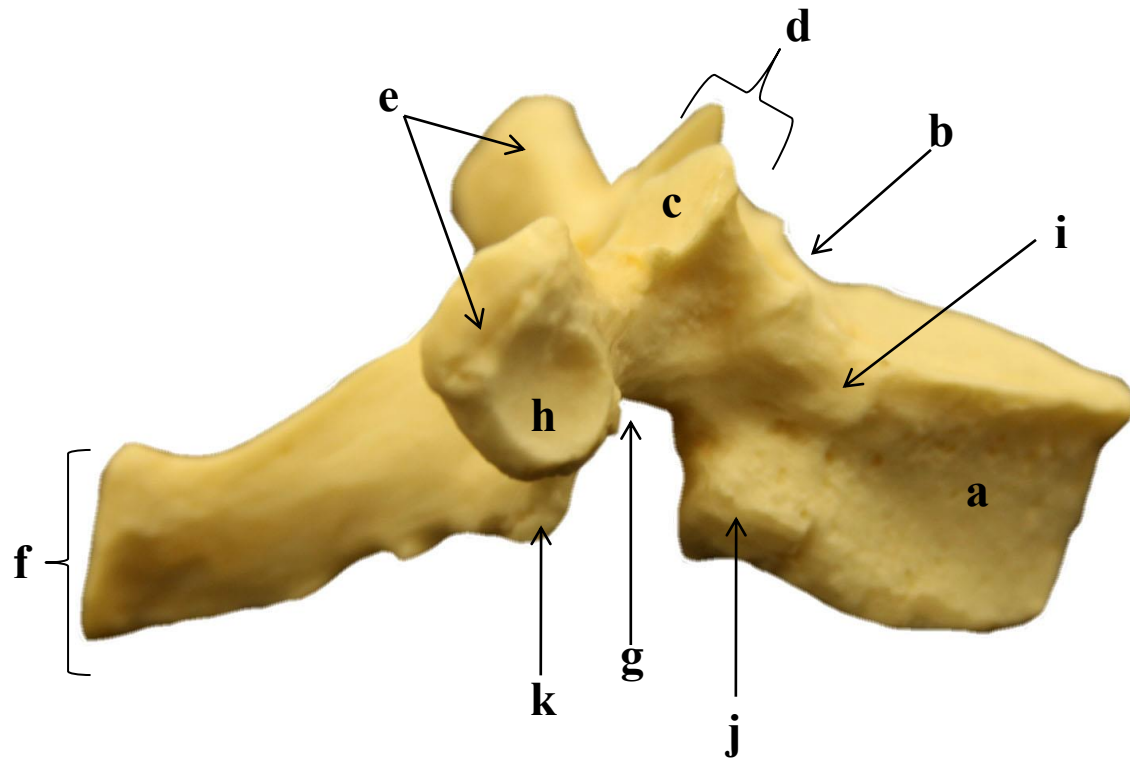
- a)
- b)
- c)
- d)
- e)

4.9 VÉRTEBRA TORÁCICA TÍPICA: VISTA SUPERIOR



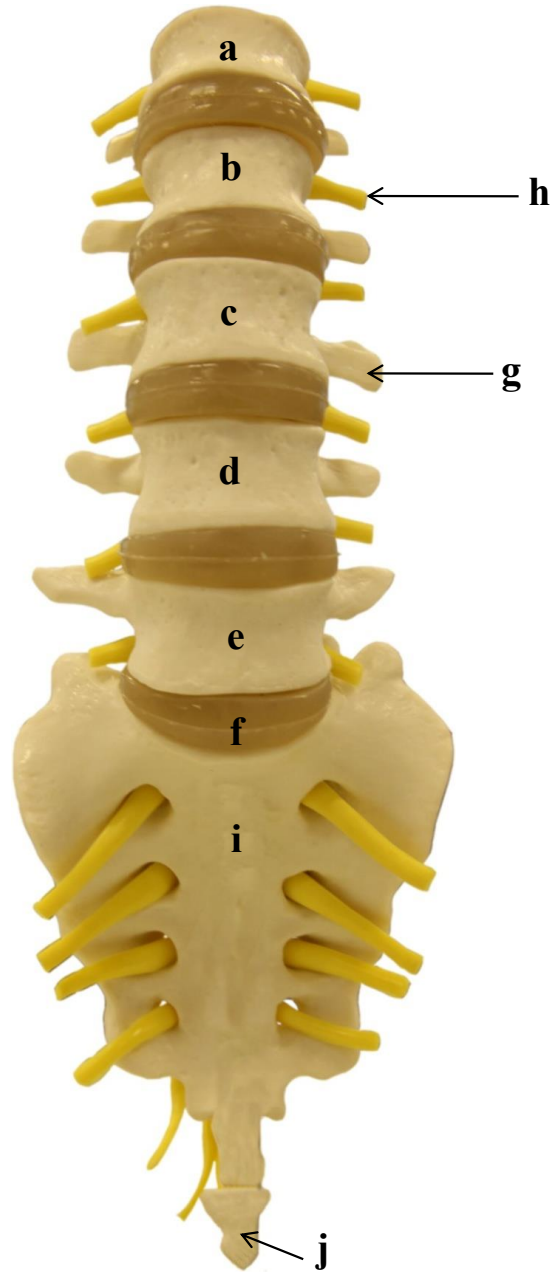
- a)
- b)
- c)
- d)
- e)
- f)
- g)
- h)

4.10 VÉRTEBRA TORÁCICA TÍPICA: VISTA LATERAL



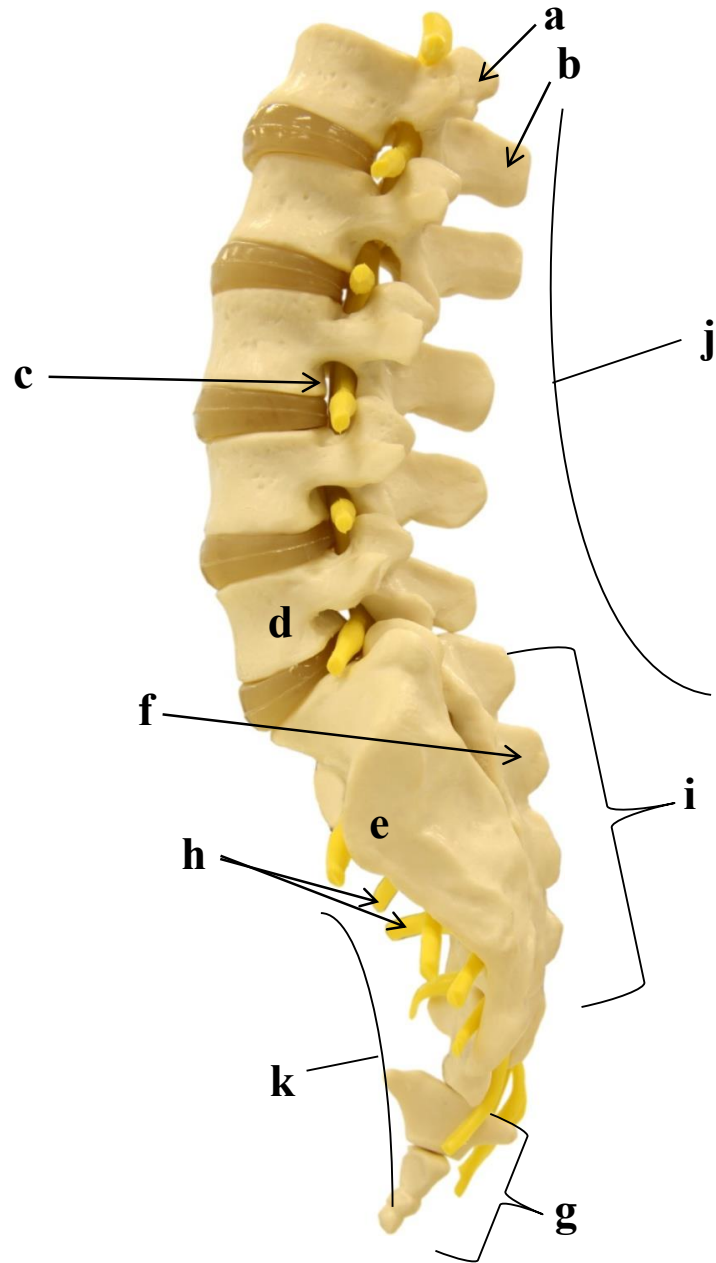
- a)
- b)
- c)
- d)
- e)
- f)
- g)
- h)
- i)
- j)

4.11 VÉRTEBRAS LOMBARES: VISTA ANTERIOR



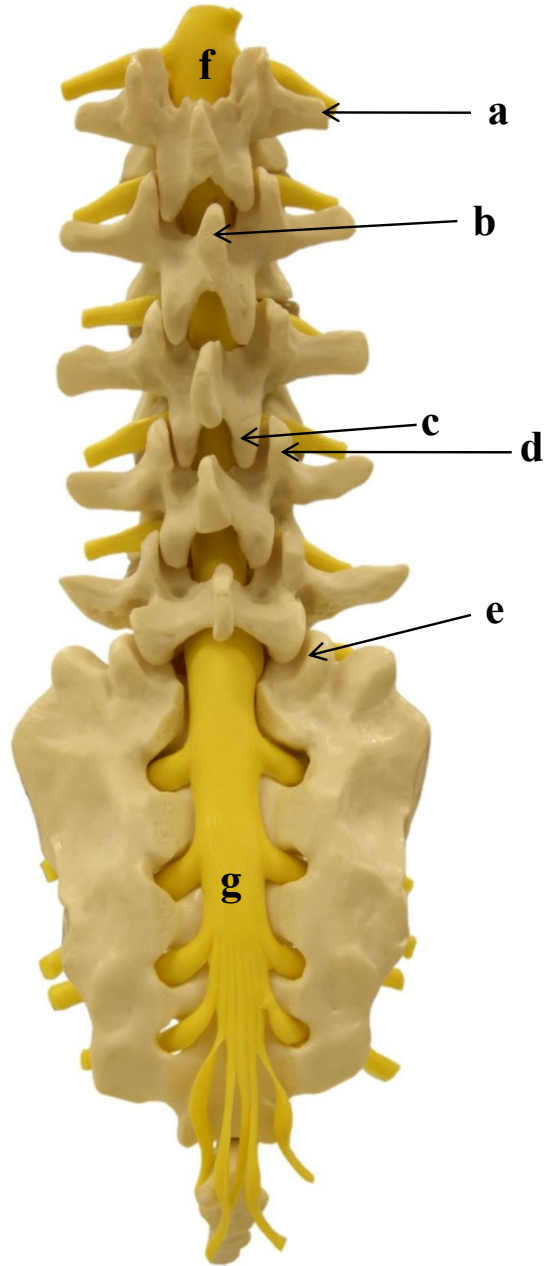
- a)
- b)
- c)
- d)
- e)
- f)
- g)
- h)
- i)
- j)

4.12 VÉRTEBRAS LOMBARES E SACRO: VISTA LATERAL



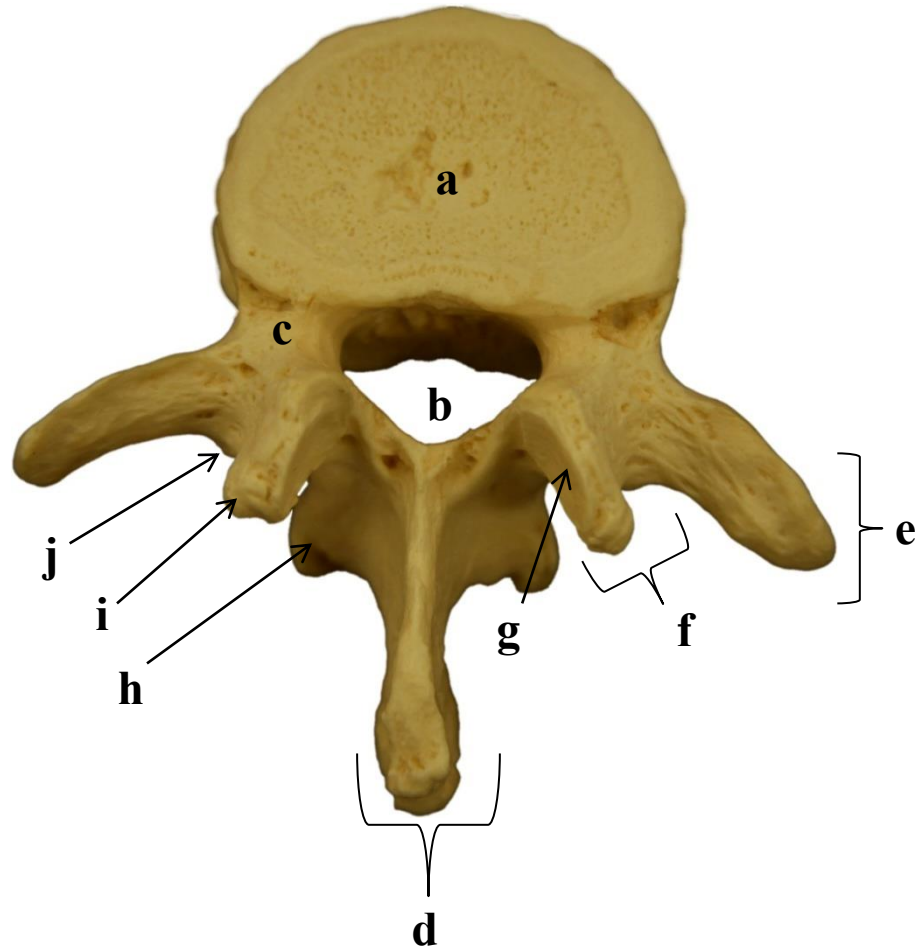
- a)
- b)
- c)
- d)
- e)
- f)
- g)
- h)
- i)
- j)
- k)

4.13 VÉRTEBRAS LOMBARES E SACRO: VISTA POSTERIOR



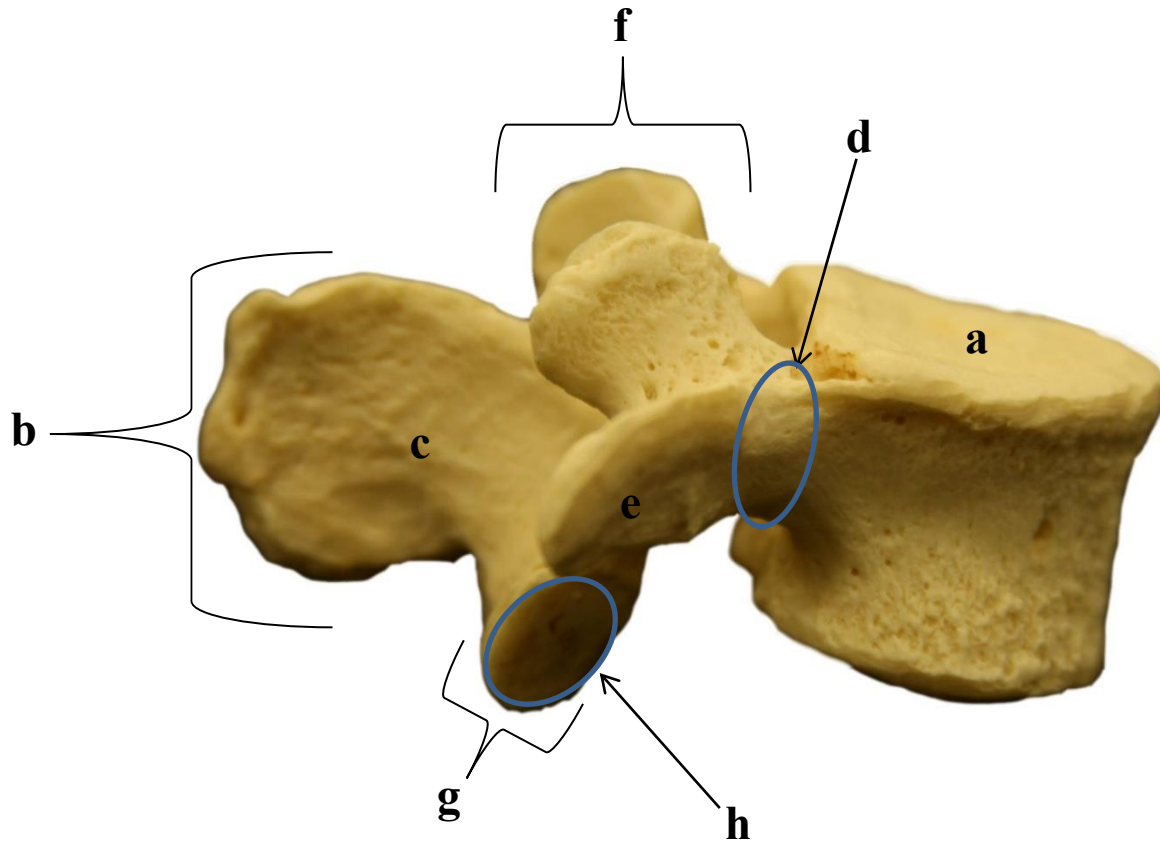
- a)
- b)
- c)
- d)
- e)
- f)
- g)

4.14 VÉRTEBRA LOMBAR TÍPICA: VISTA SUPERIOR



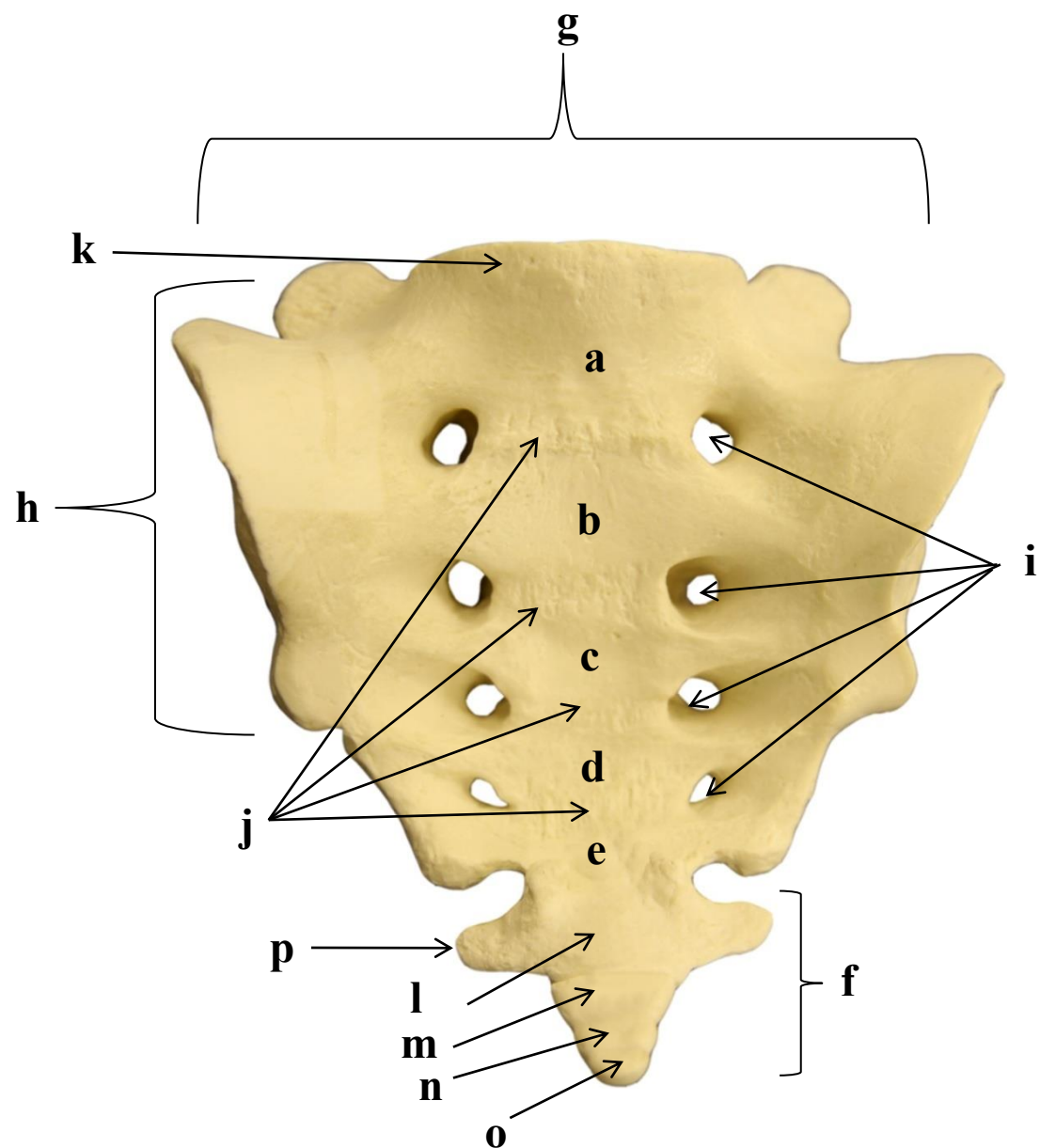
- a)
- b)
- c)
- d)
- e)
- f)
- g)
- h)
- i)
- j)

4.15 VÉRTEBRA LOMBAR TÍPICA: VISTA LATERAL



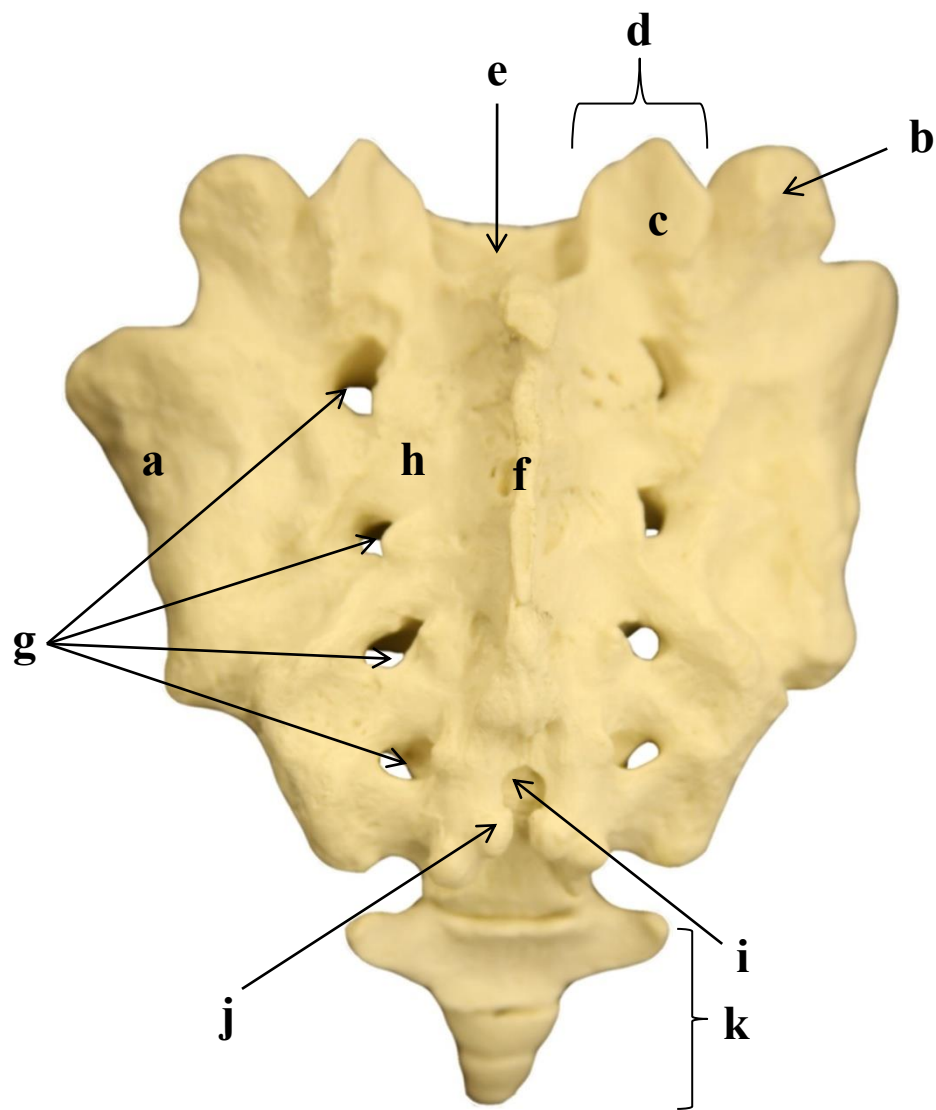
- a)
- b)
- c)
- d)
- e)
- f)
- g)
- h)

4.16 VÉRTEBRAS SACRAIS (SACRO) E COCCÍGEAS (CÓCCIX): VISTA ANTERIOR- FACE PÉLVICA



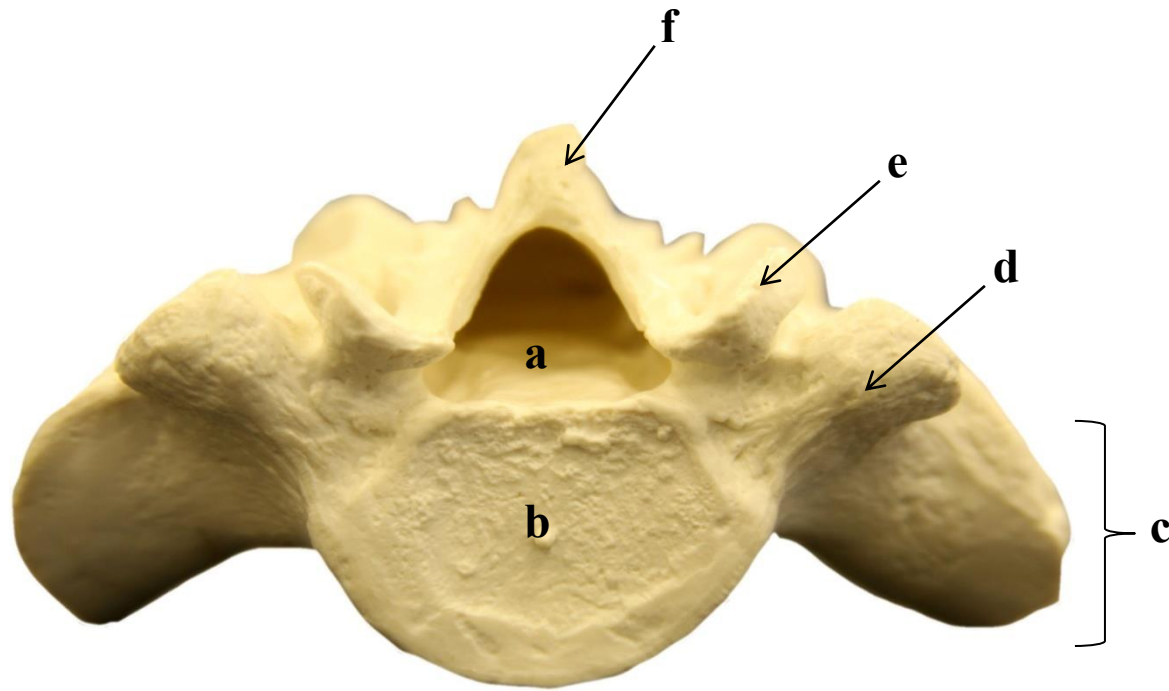
- a)
- b)
- c)
- d)
- e)
- f)
- g)
- h)
- i)
- j)
- k)
- l)
- m)
- n)
- o)
- p)

4.17 VÉRTEBRAS SACRAIS (SACRO) E COCCÍGEAS (CÓCCIX): VISTA POSTERIOR- FACE DORSAL



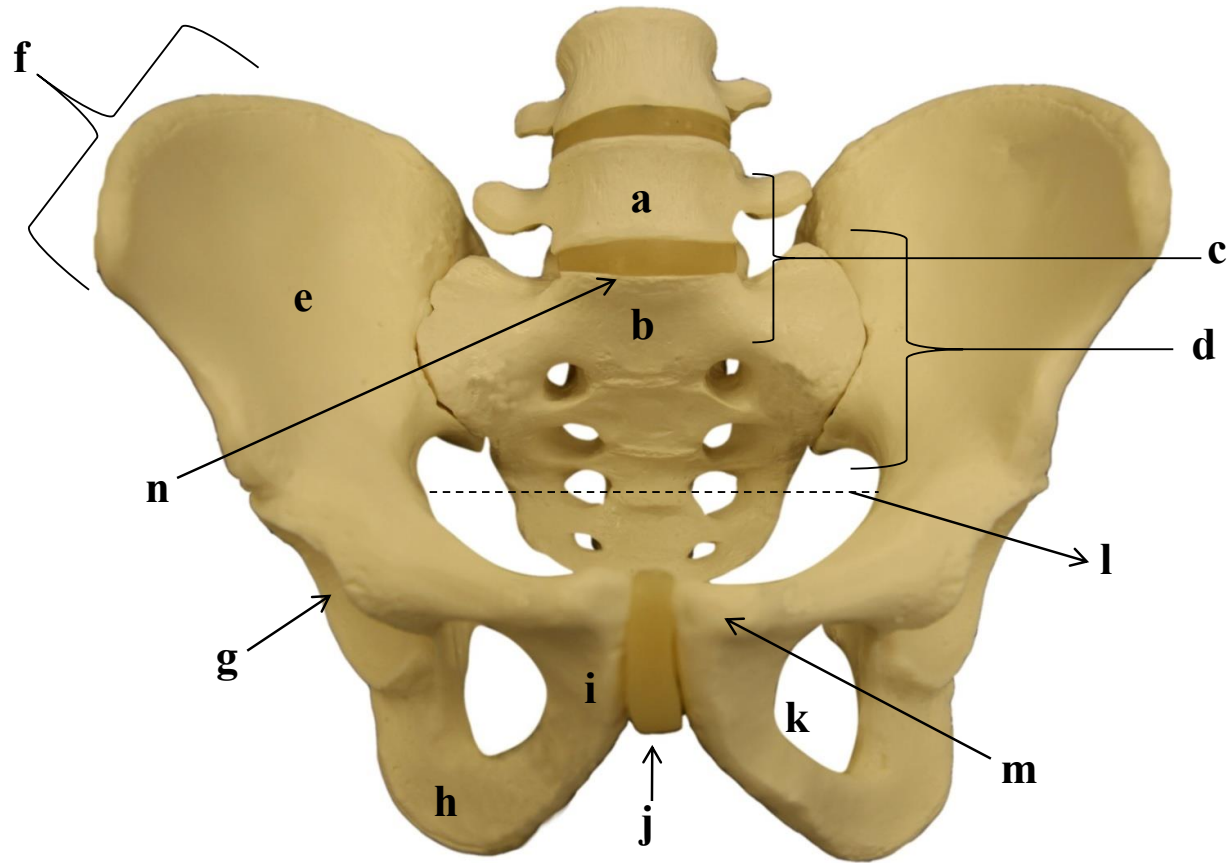
- a)
- b)
- c)
- d)
- e)
- f)
- g)
- h)
- i)
- j)
- k)

4.18 VÉRTEBRAS SACRAIS (SACRO): VISTA SUPERIOR



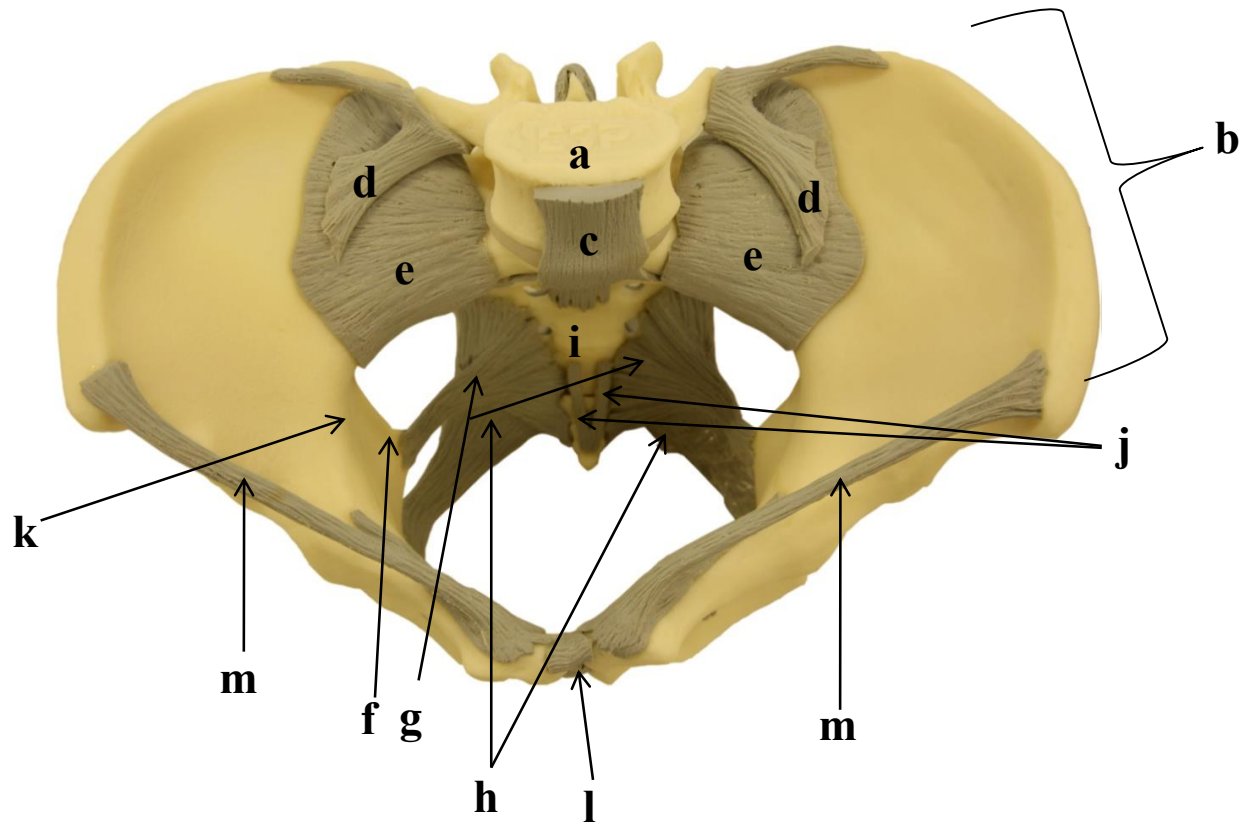
- a)
- b)
- c)
- d)
- e)
- f)

4.19 ARTICULAÇÃO LOMBOSSACRA E SACROILÍACA: VISTA ANTERIOR



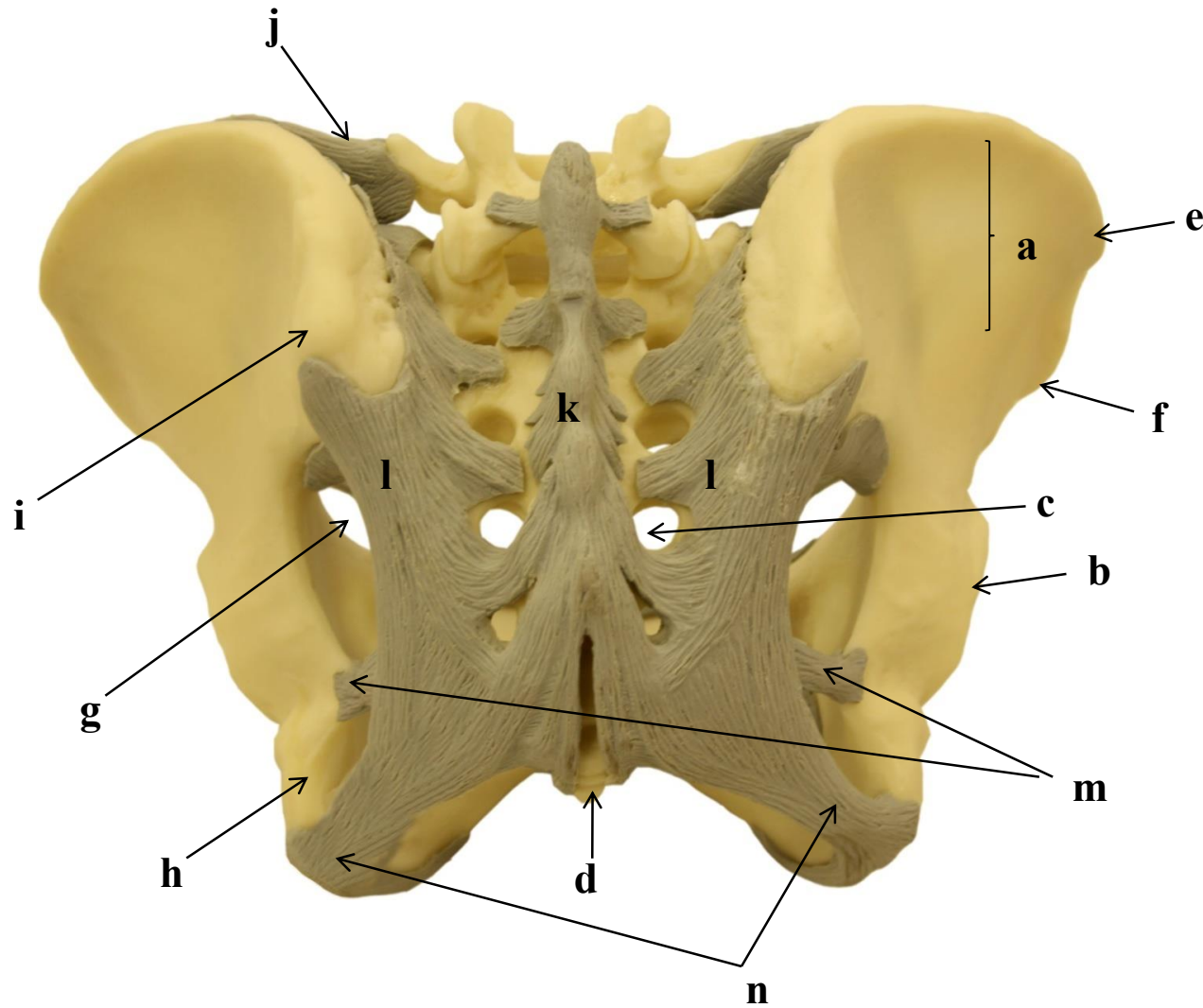
- a)
- b)
- c)
- d)
- e)
- f)
- g)
- h)
- i)
- j)
- k)
- l)
- m)
- n)

4.21 LIGAMENTOS DA PELVE: VISTA SUPERIOR



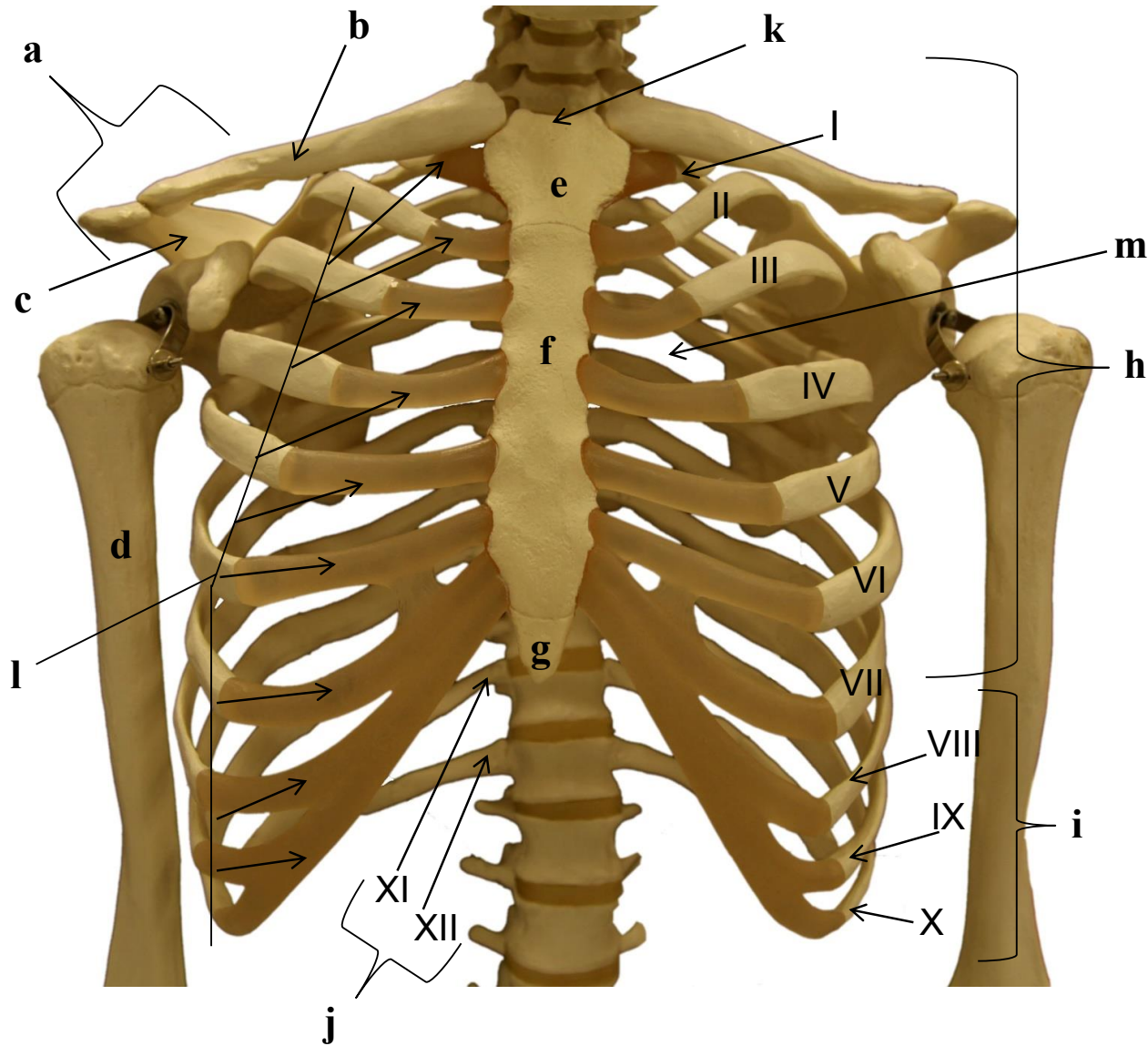
- a)
- b)
- c)
- d)
- e)
- f)
- g)
- h)
- i)
- j)
- k)
- l)
- m)

4.22 LIGAMENTOS DA PELVE: VISTA POSTERIOR



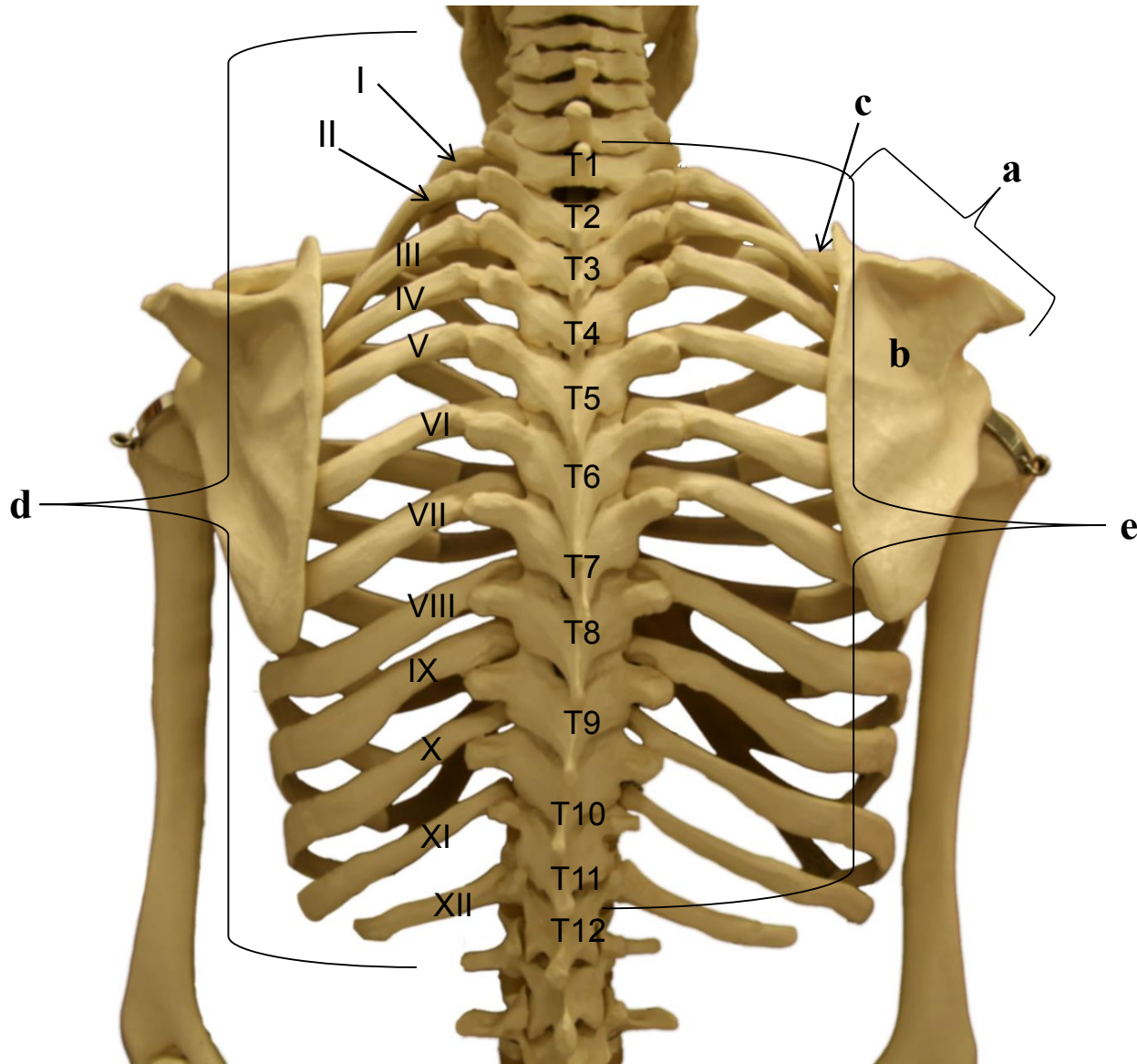
- a)
- b)
- c)
- d)
- e)
- f)
- g)
- h)
- i)
- j)
- k)
- l)
- m)
- n)

4.23 ESQUELETO DO TÓRAX E CINTURA ESCAPULAR: VISTA ANTERIOR



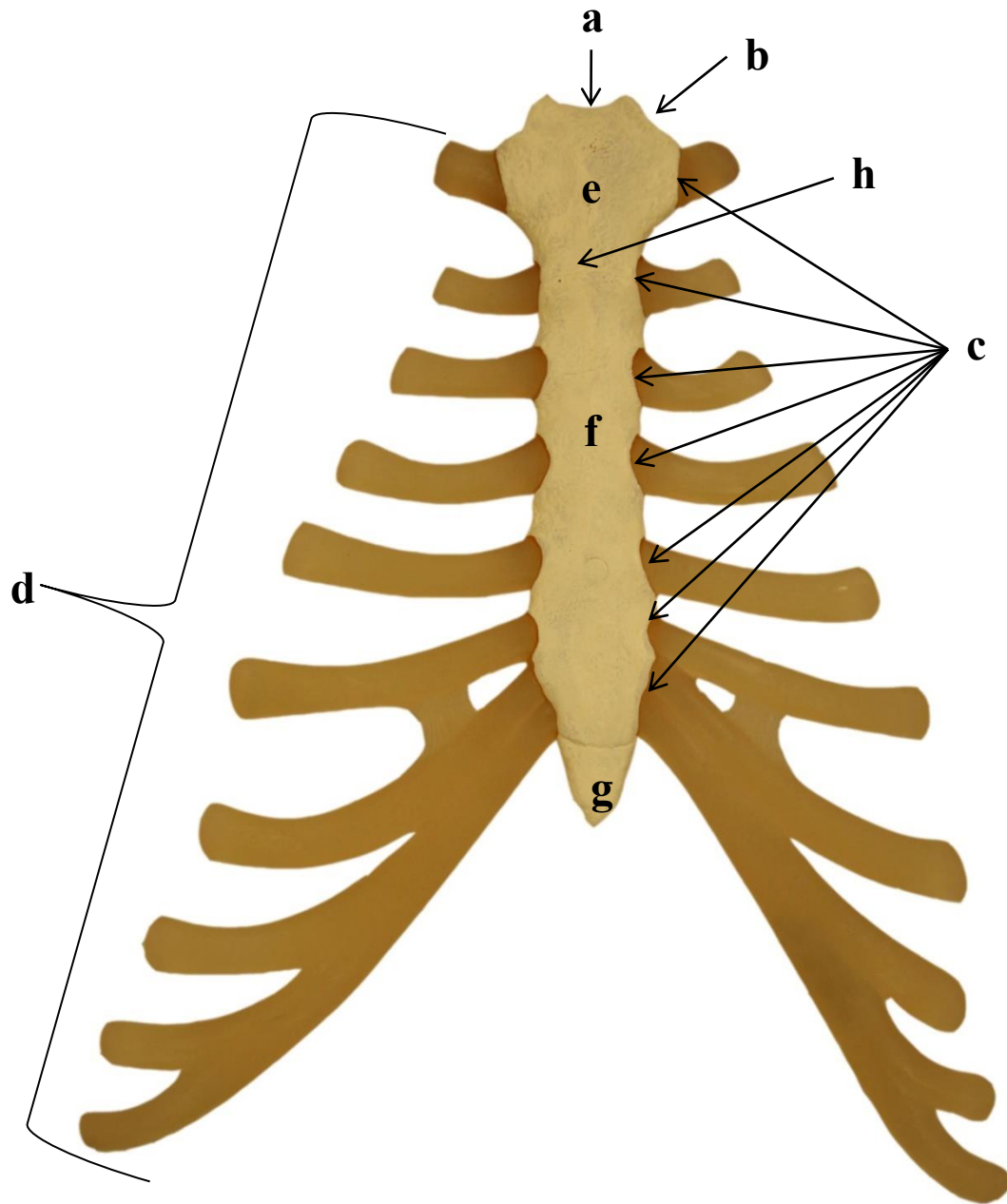
- a)
- b)
- c)
- d)
- e)
- f)
- g)
- h)
- i)
- j)
- k)
- l)
- m)

4.24 ESQUELETO DO TÓRAX E CINTURA ESCAPULAR: VISTA POSTERIOR



- a)
- b)
- c)
- d)
- e)

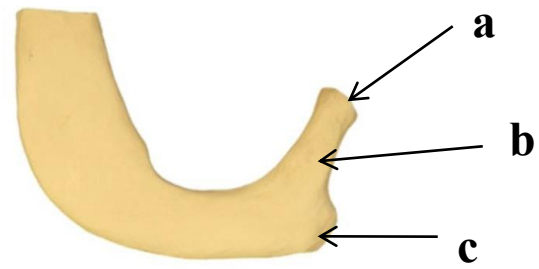
4.25 OSSO ESTERNO: VISTA ANTERIOR



- a)
- b)
- c)
- d)
- e)
- f)
- g)

4.26 COSTELAS

Primeira costela
Vista superior



- a)
- b)
- c)
- d)

Segunda costela
Vista superior



SISTEMA MUSCULAR

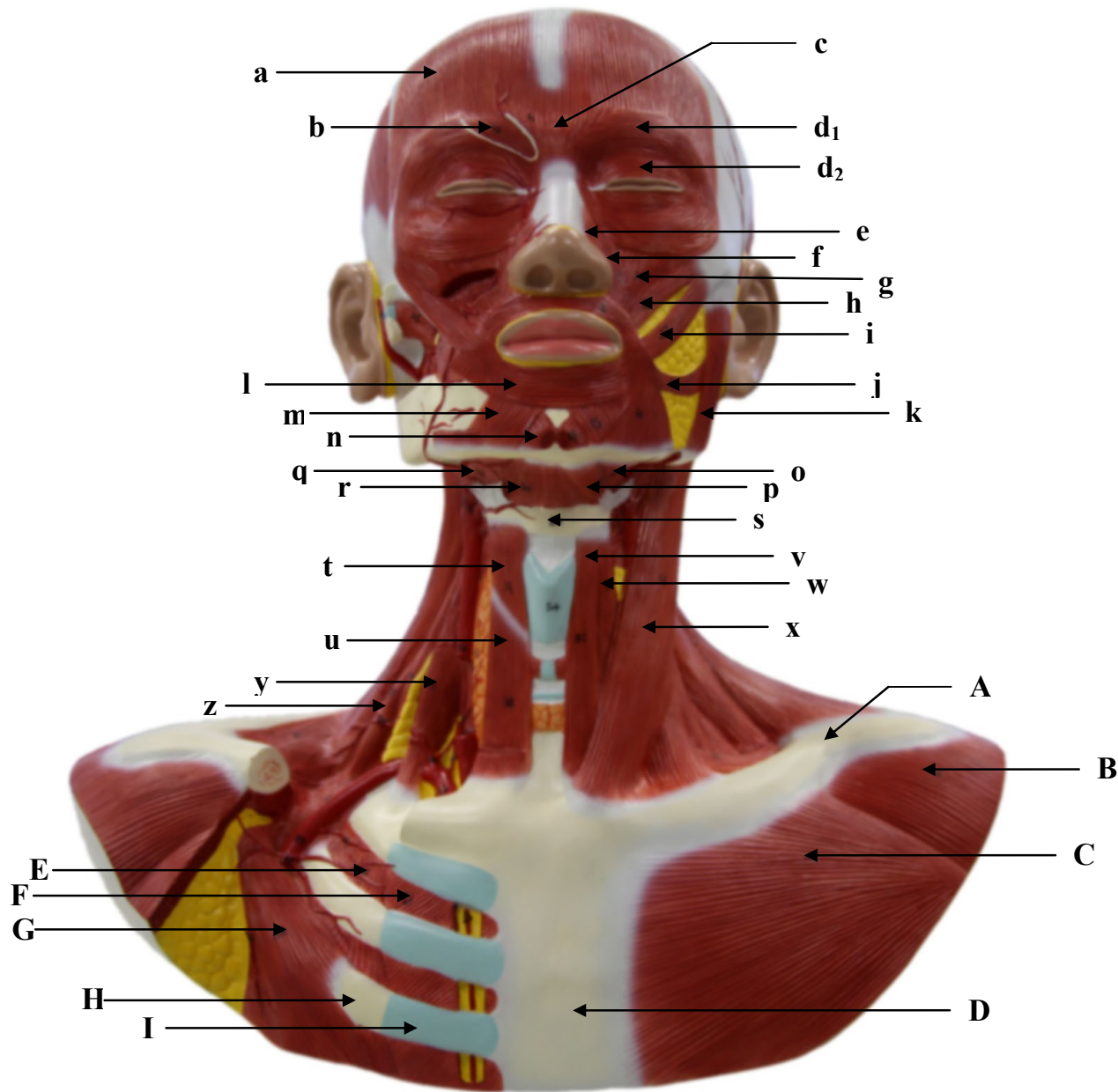
1. CABEÇA E PESCOÇO

Introdução

Os músculos da cabeça e do pescoço compreendem os músculos da face, os músculos extrínsecos do bulbo ocular, os músculos da mastigação e os músculos da faringe. Os músculos da face estão envolvidos com a expressão facial e possuem inserção na superfície do crânio, enquanto que os músculos extrínsecos do bulbo ocular são responsáveis pela posição e movimento do globo ocular. Os músculos da mastigação são responsáveis pelo movimento da mandíbula e da articulação temporomandibular. Os músculos da língua são responsáveis pelos movimentos da língua, os quais envolvem a deglutição e a fala, enquanto que a musculatura da faringe tem função no processo da deglutição.

Na parte anterior do pescoço existem vários músculos responsáveis pelo controle da posição da laringe e pela abertura da boca, além de sustentarem os músculos da língua e da faringe. Estes músculos do pescoço também podem ser classificados conforme sua localização em relação ao osso hioide, sendo divididos em supra-hioideos e infra-hioideos.

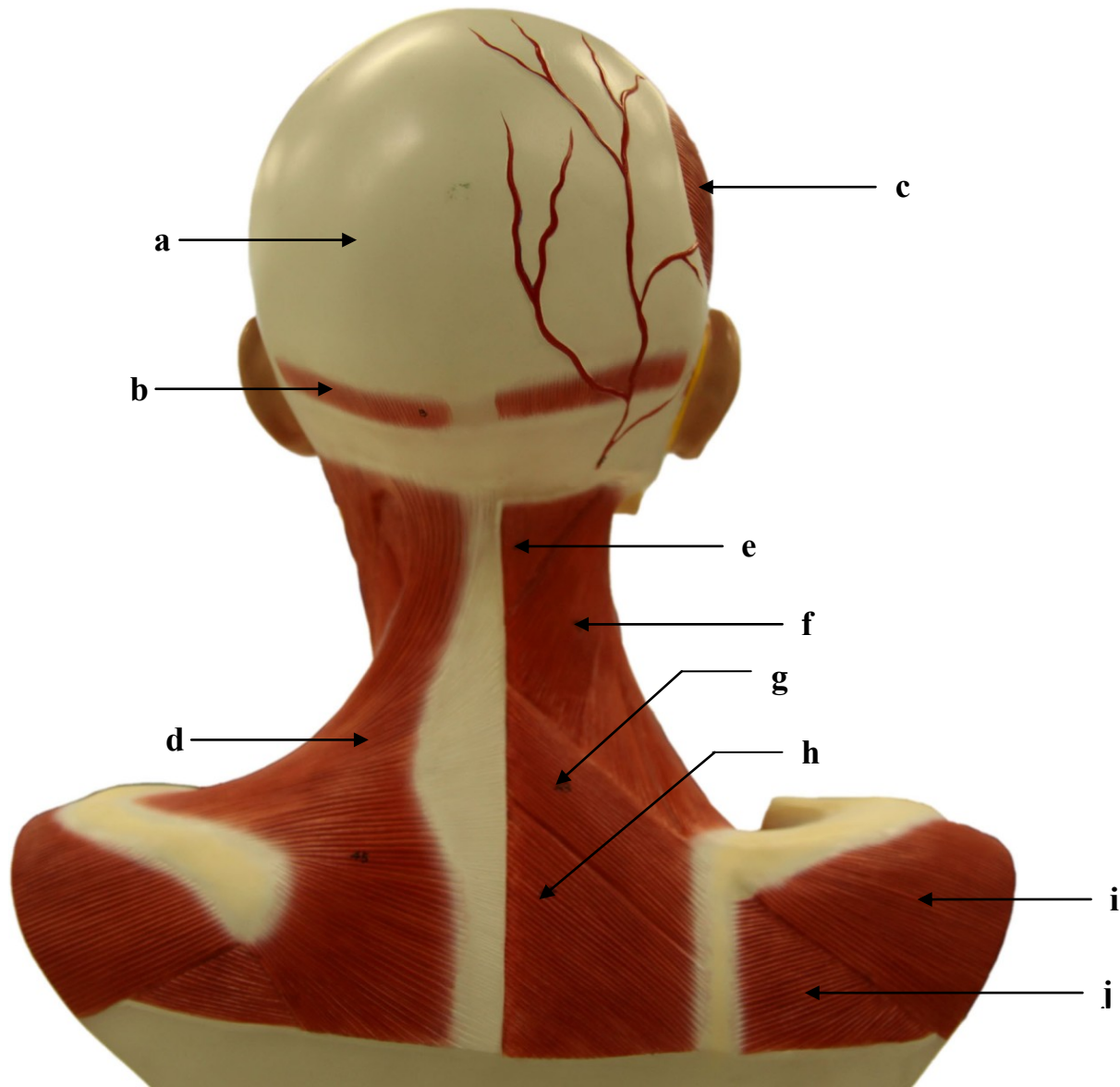
1. 1. MÚSCULOS DA CABEÇA E PESCOÇO: VISTA ANTERIOR



- a)
- b)
- c)
- d₁)
- d₂)
- e)
- f)
- g)
- h)
- i)
- j)
- k)
- l)
- m)
- n)
- o)
- p)
- q)
- r)
- s)
- t)
- u)
- v)
- w)
- x)

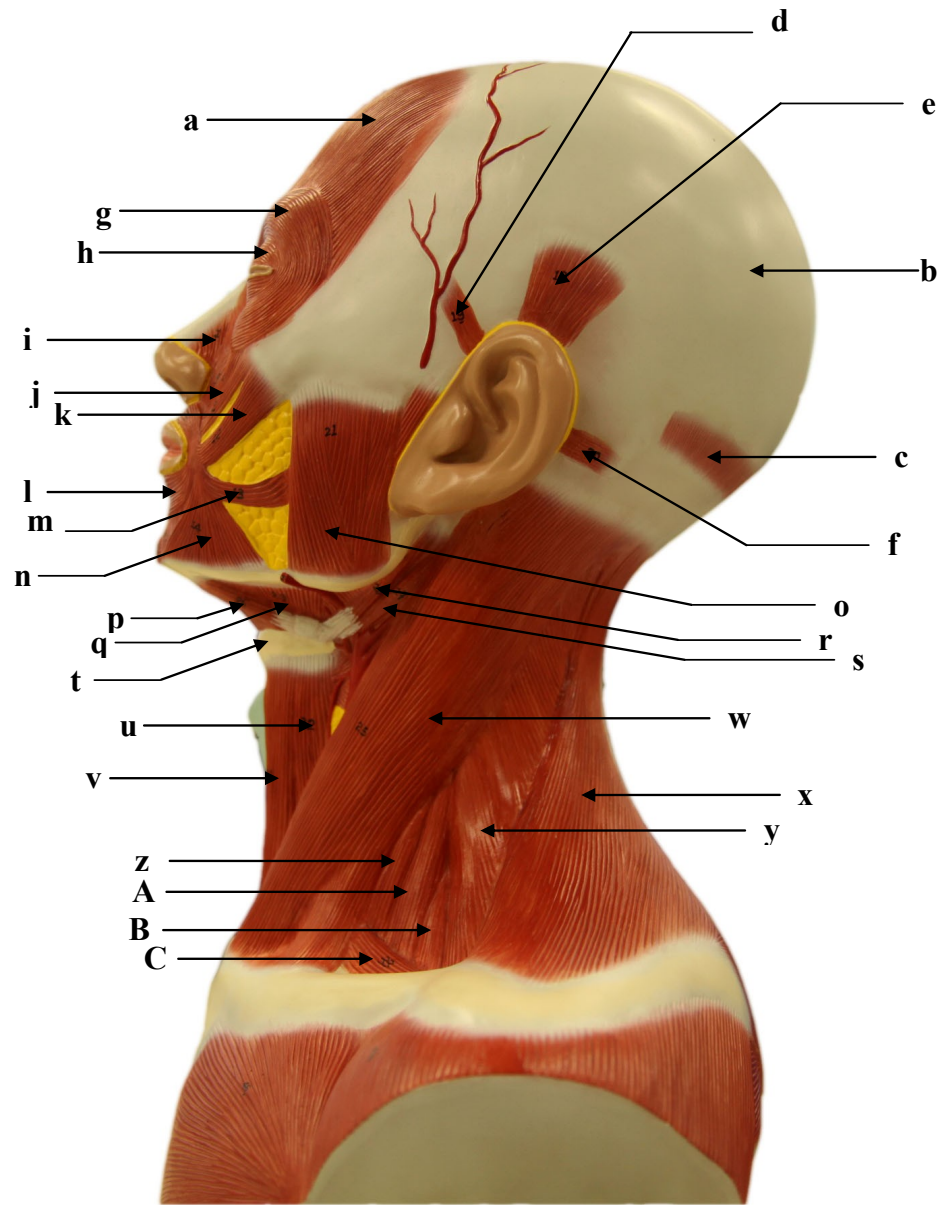
- y)
- z)
- A)
- B)
- C)
- D)
- E)
- F)
- G)
- H)
- I)

1. 2. MÚSCULOS DA CABEÇA E PESCOÇO: VISTA POSTERIOR



- a)
- b)
- c)
- d)
- e)
- f)
- g)
- h)
- i)
- j)

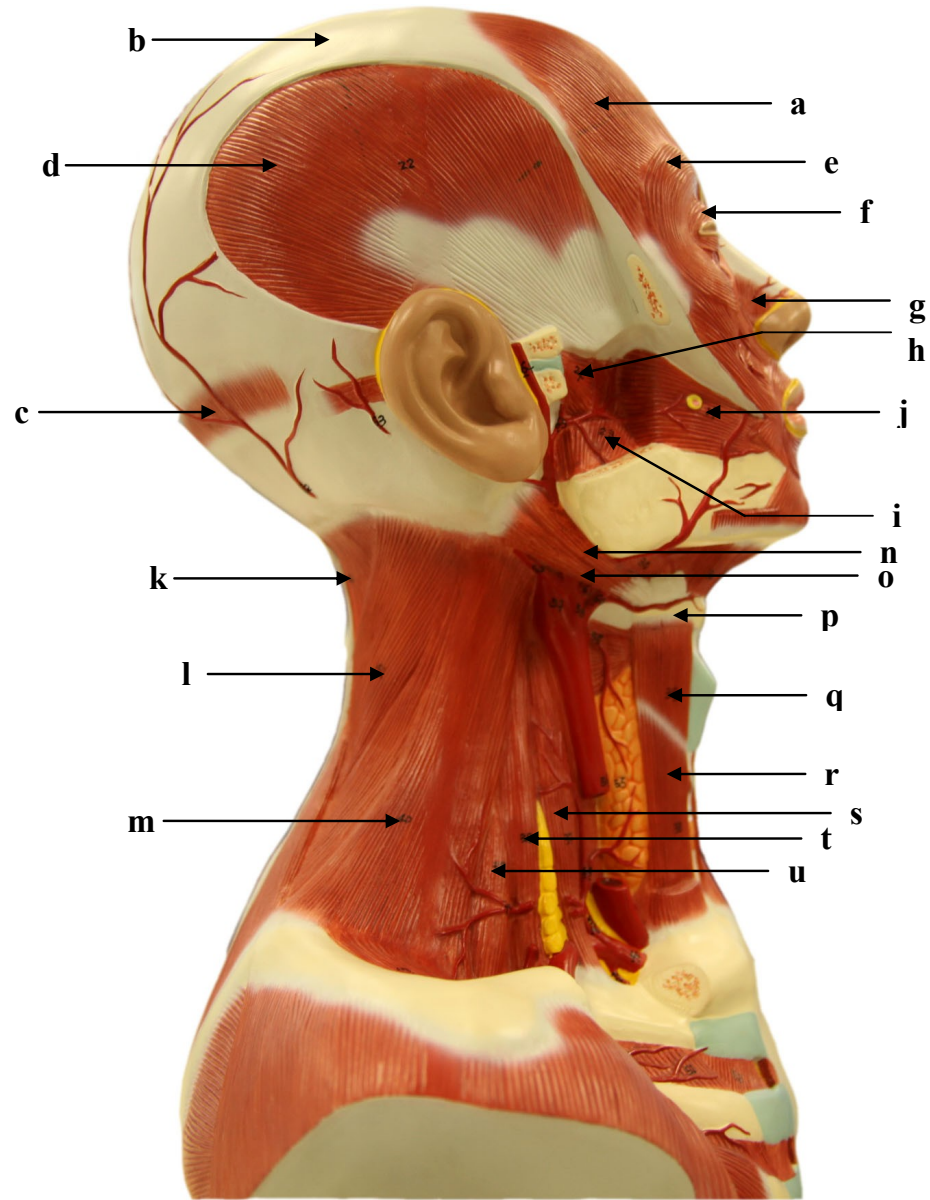
1.3. MÚSCULOS DA CABEÇA E PESCOÇO: VISTA LATERAL ESQUERDA



- a)
- b)
- c)
- d)
- e)
- f)
- g)
- h)
- i)
- j)
- k)
- l)
- m)
- n)
- o)
- p)
- q)
- r)
- s)
- t)
- u)
- v)
- w)
- x)
- y)

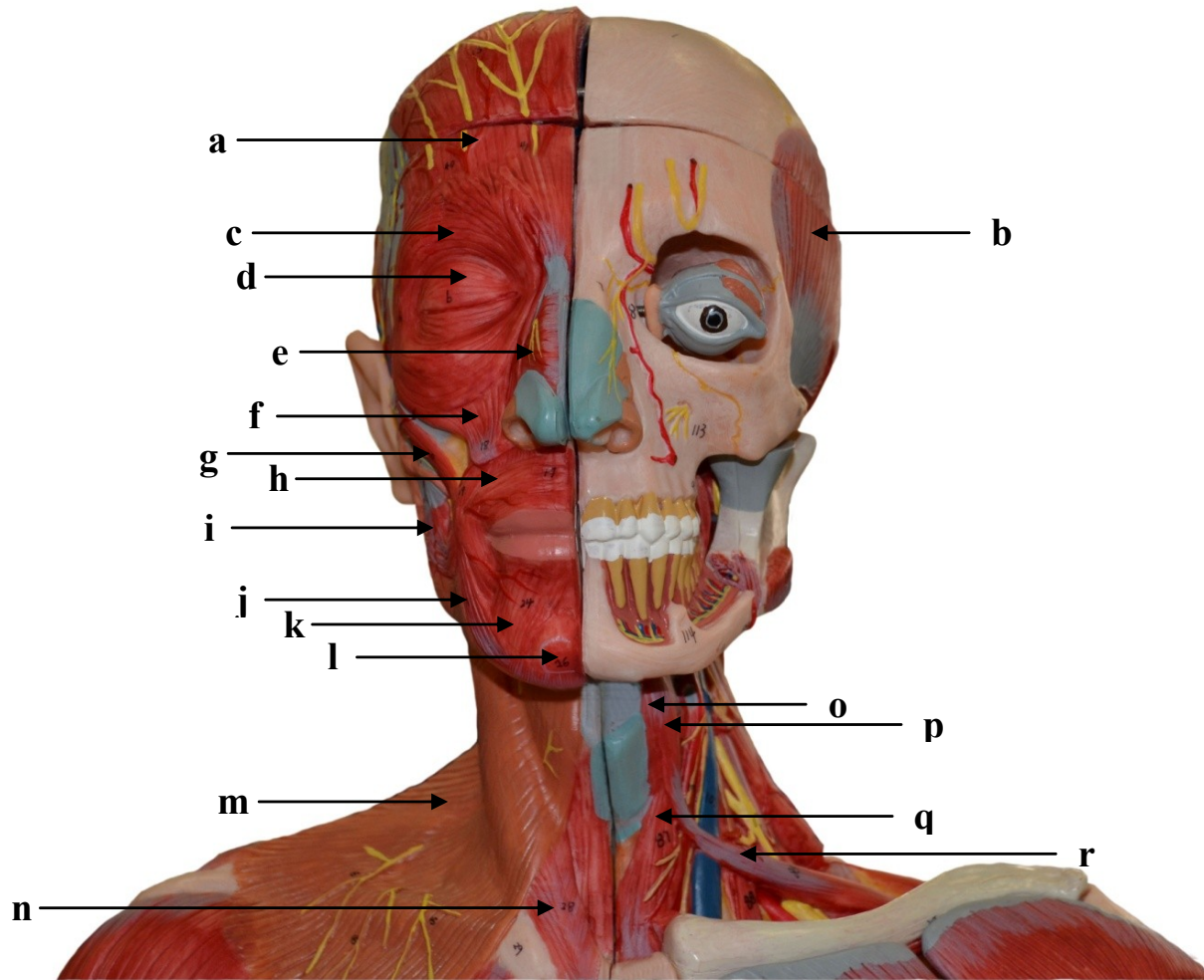
- z)
- A)
- B)
- C)

1.4. MÚSCULOS DA CABEÇA E PESCOÇO: VISTA LATERAL DIREITA



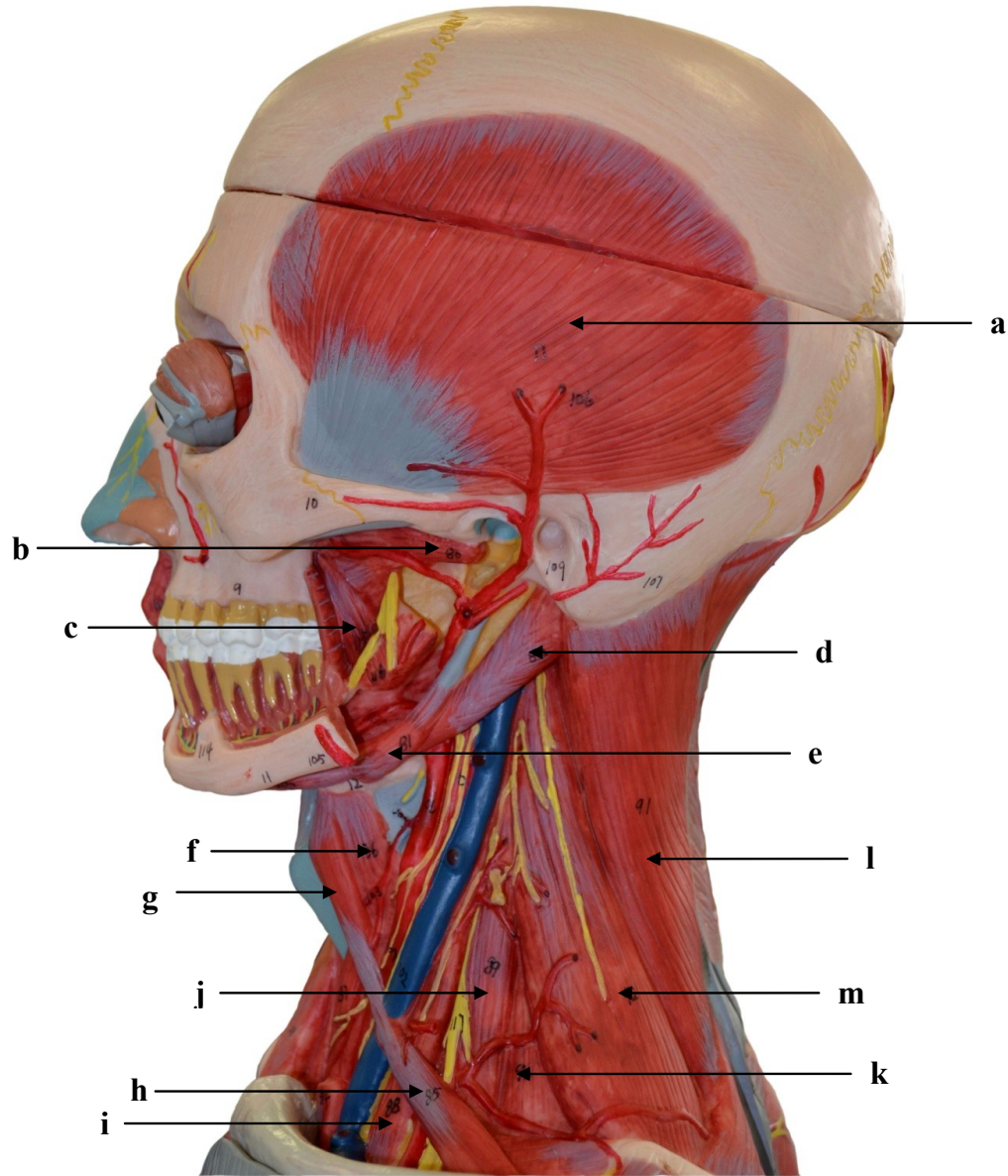
- a)
- b)
- c)
- d)
- e)
- f)
- g)
- h)
- i)
- j)
- k)
- l)
- m)
- n)
- o)
- p)
- q)
- r)
- s)
- t)
- u)

1.5. MÚSCULOS DA CABEÇA E PESCOÇO: VISTA ANTERIOR



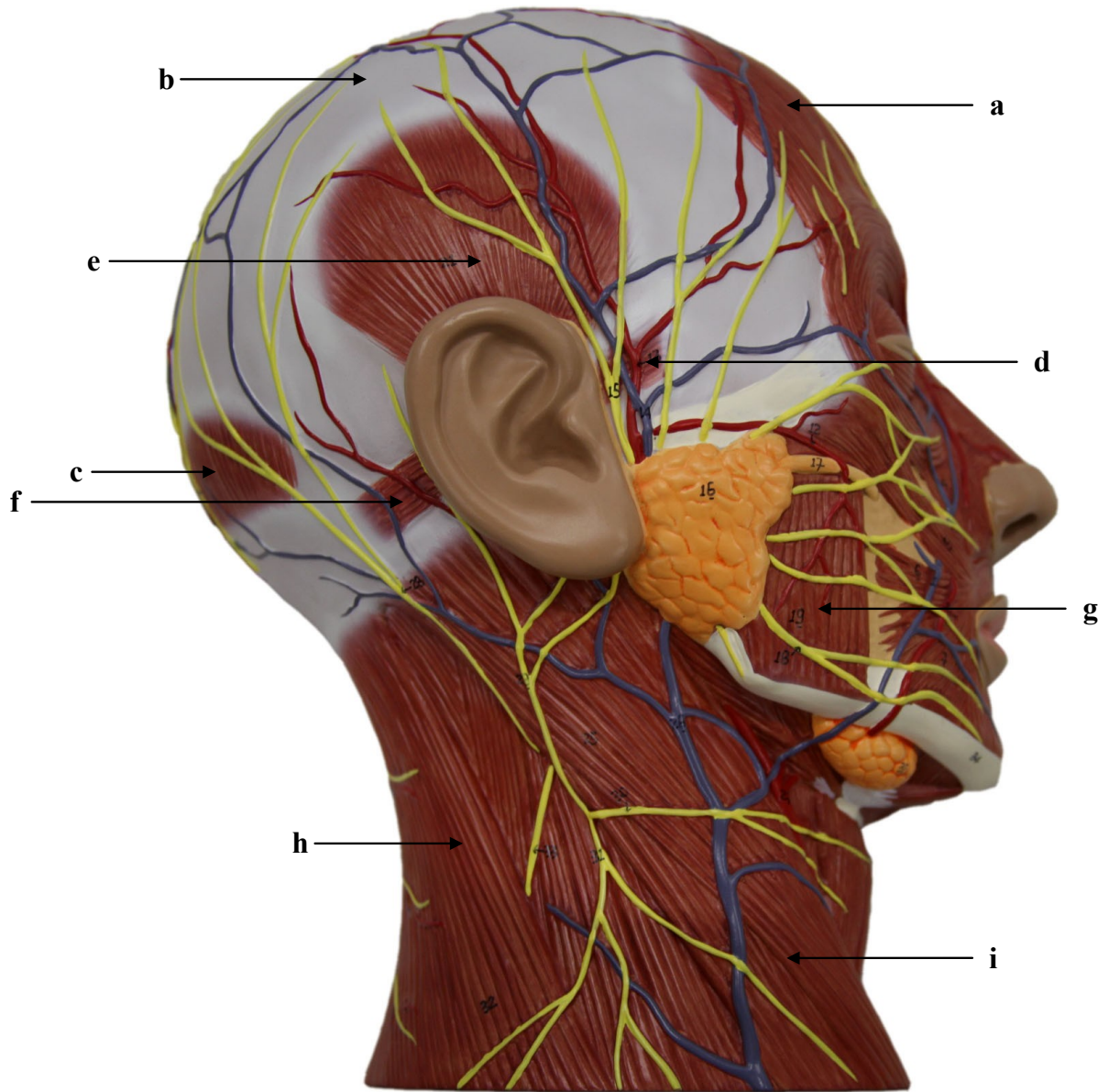
- a)
- b)
- c)
- d)
- e)
- f)
- g)
- h)
- i)
- j)
- k)
- l)
- m)
- n)
- o)
- p)
- q)
- r)

1.6. MÚSCULOS DA CABEÇA E PESCOÇO: VISTA LATERAL ESQUERDA



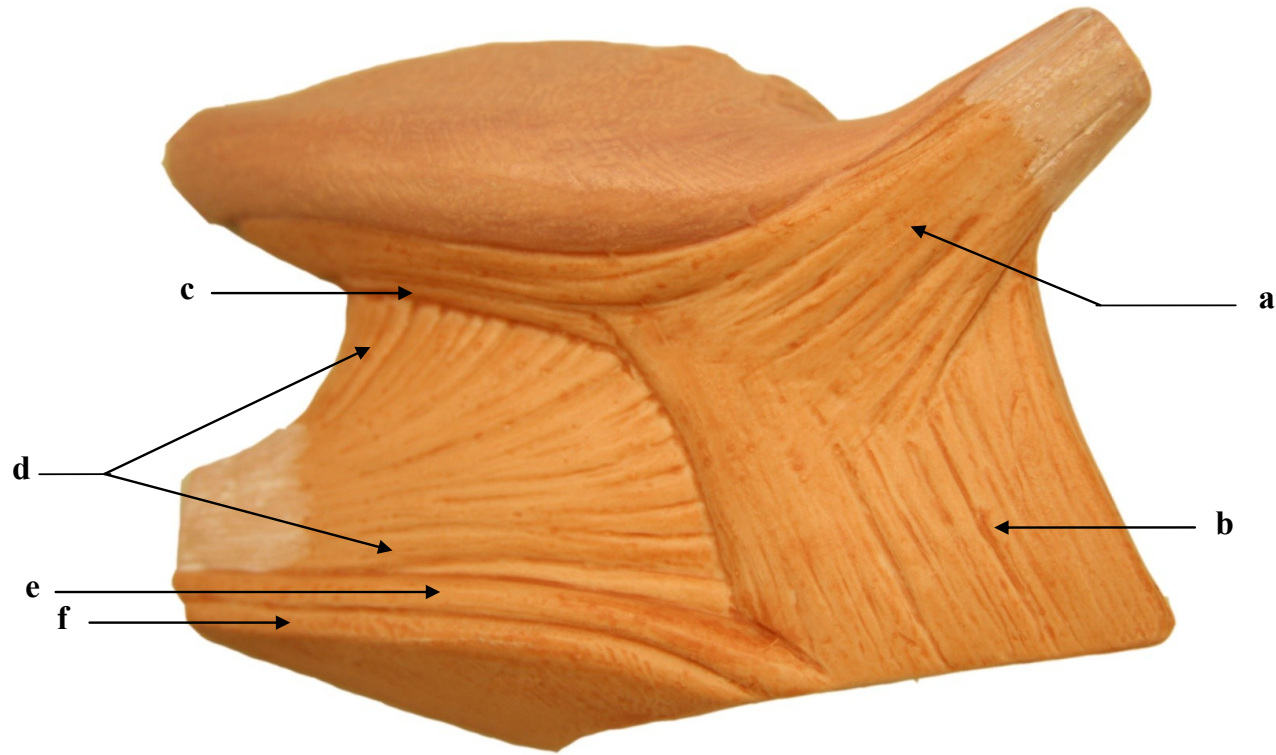
- a)
- b)
- c)
- d)
- e)
- f)
- g)
- h)
- i)
- j)
- k)
- l)
- m)

1.7. MÚSCULOS DA CABEÇA E PESCOÇO: VISTA LATERAL DIREITA



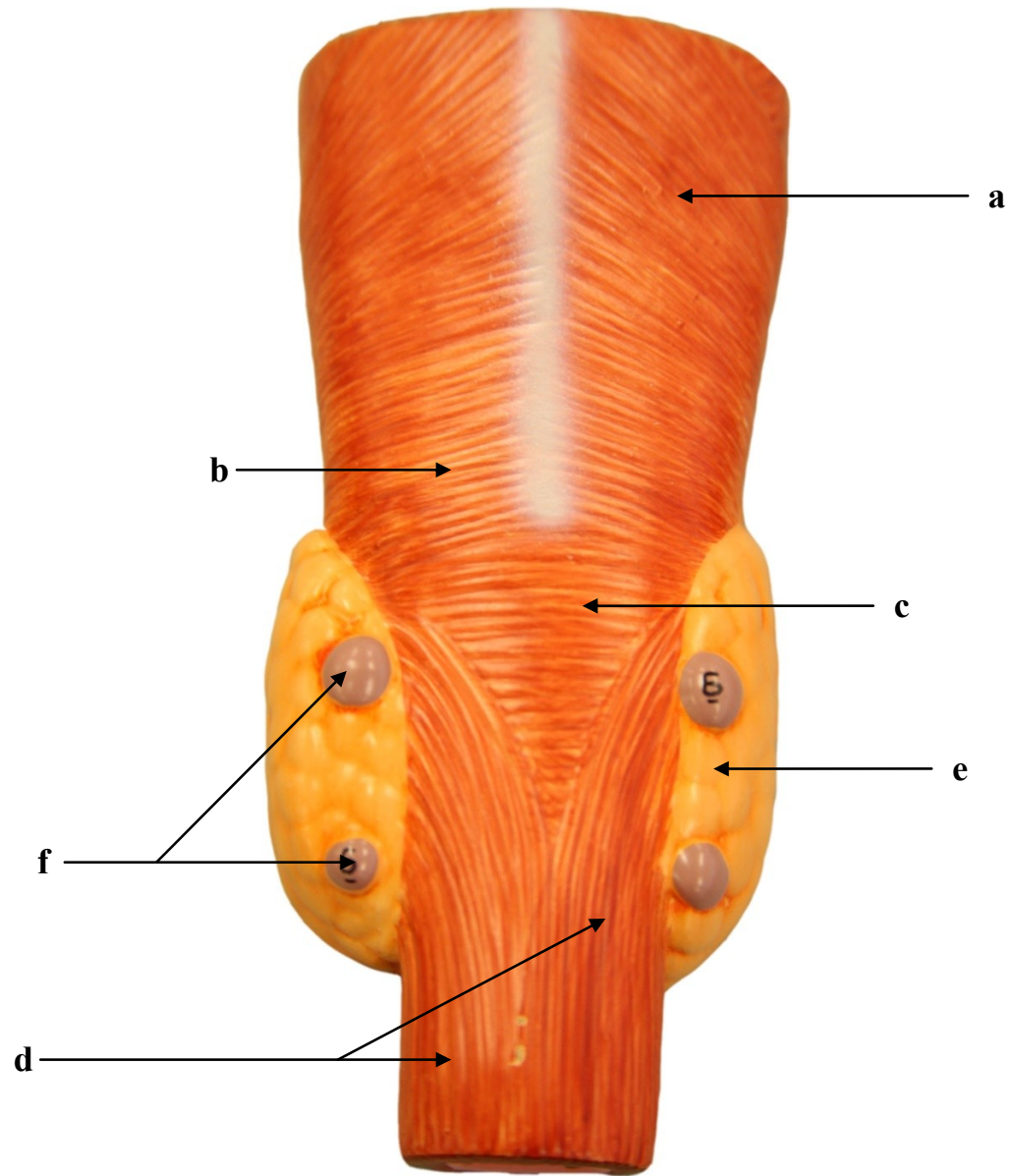
- a)
- b)
- c)
- d)
- e)
- f)
- g)
- h)
- i)

1. 8. MÚSCULOS DA LÍNGUA: VISTA LATERAL ESQUERDA



- a)
- b)
- c)
- d)
- e)
- f)

1.9. MÚSCULOS DA FARINGE E ESÔFAGO: VISTA POSTERIOR



- a)
- b)
- c)
- d)
- e)
- f)

SISTEMA MUSCULAR

2. MEMBRO SUPERIOR

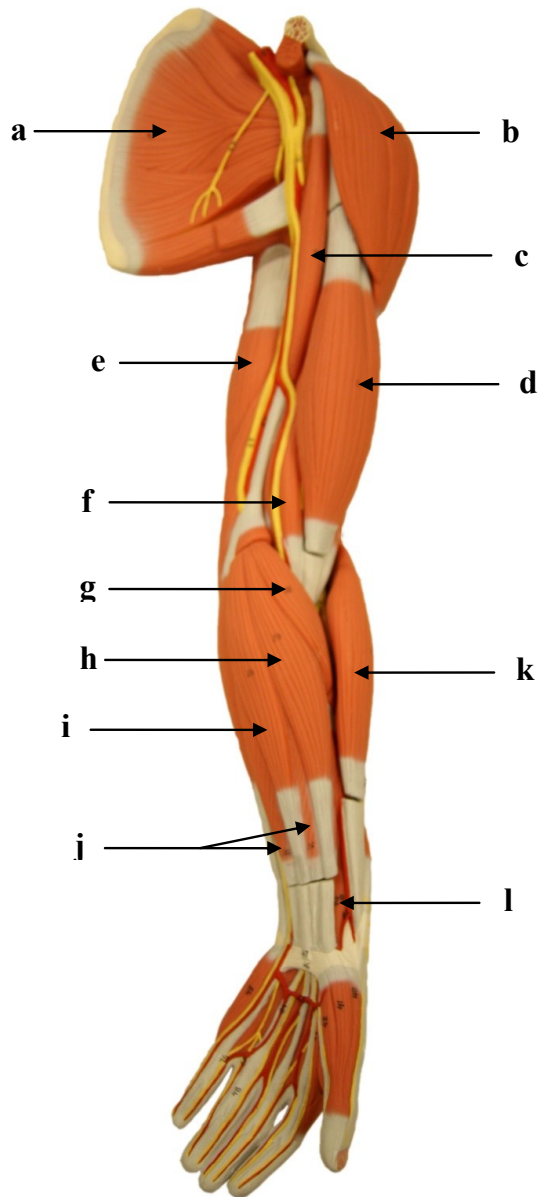
Introdução

A musculatura do membro superior é dividida em músculos que posicionam o cingulo superior, músculos que movimentam o braço, músculos que movimentam o antebraço e a mão e músculos que movimentam as mãos e dos dedos. Os músculos que posicionam o cingulo superior são: levantador da escápula, peitoral menor, romboides, serrátil anterior, subclávio e trapézio. Estes trabalham em conjunto com a musculatura que movimenta o braço que é formada pelos músculos: coracobraquial, deltoide, supraespinal, infraespinal, subescapular, redondo maior, redondo menor, latíssimo do dorso e peitoral maior. Os tendões dos músculos supraespinal, infraespinal, subscapular e redondo menor unem-se à cápsula da articulação do ombro, formando o chamado “manguito rotador”, que reforça e sustenta a articulação.

A musculatura que movimenta o antebraço e a mão geralmente tem origem no úmero, sendo formada pelos seguintes músculos: braquial, braquiorradial, bíceps braquial, tríceps braquial, ancônio, flexor ulnar do carpo, flexor radial do carpo, palmar longo, pronador quadrado, pronador redondo, supinador, extensor ulnar do carpo, extensor radial longo do carpo e extensor radial curto do carpo. Em geral, a musculatura extensora está localizada na superfície posterior e lateral do antebraço, enquanto que a musculatura flexora está localizada nas porções anterior e medial do antebraço.

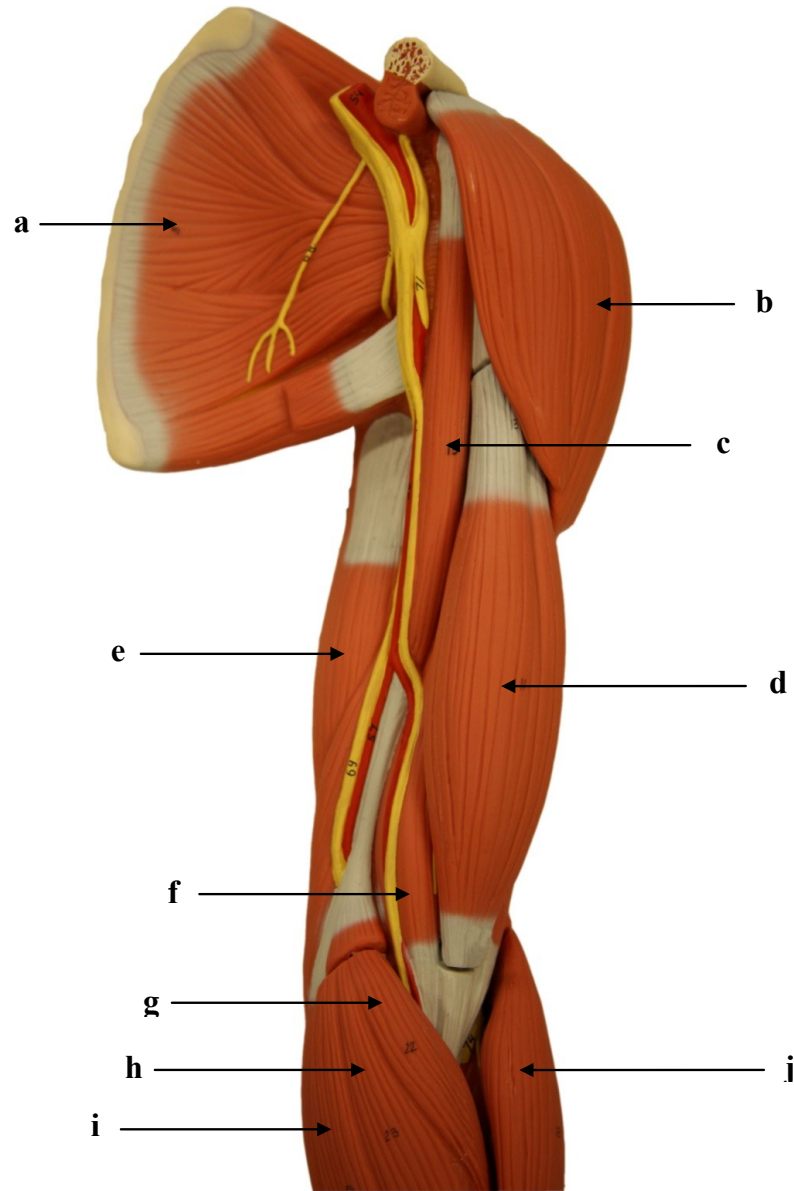
Os músculos que movimentam a mão e os dedos são divididos em músculos intrínsecos e extrínsecos da mão. Os músculos extrínsecos que movimentam os dedos estão localizados no antebraço: abductor longo do polegar, extensor dos dedos, extensor curto do polegar, extensor longo do polegar, extensor do indicador, extensor do dedo mínimo, flexor superficial dos dedos, flexor profundo dos dedos e flexor longo do polegar. A musculatura intrínseca é formada pelos músculos da mão: adutor do polegar, oponente do polegar, palmar curto, abductor do dedo mínimo, abductor curto do polegar, flexor curto do dedo mínimo, flexor curto do polegar, oponente do dedo mínimo, lumbricais, interósseos dorsais e interósseos palmares.

2.1 MÚSCULOS DO MEMBRO SUPERIOR ESQUERDO: VISTA ANTERIOR



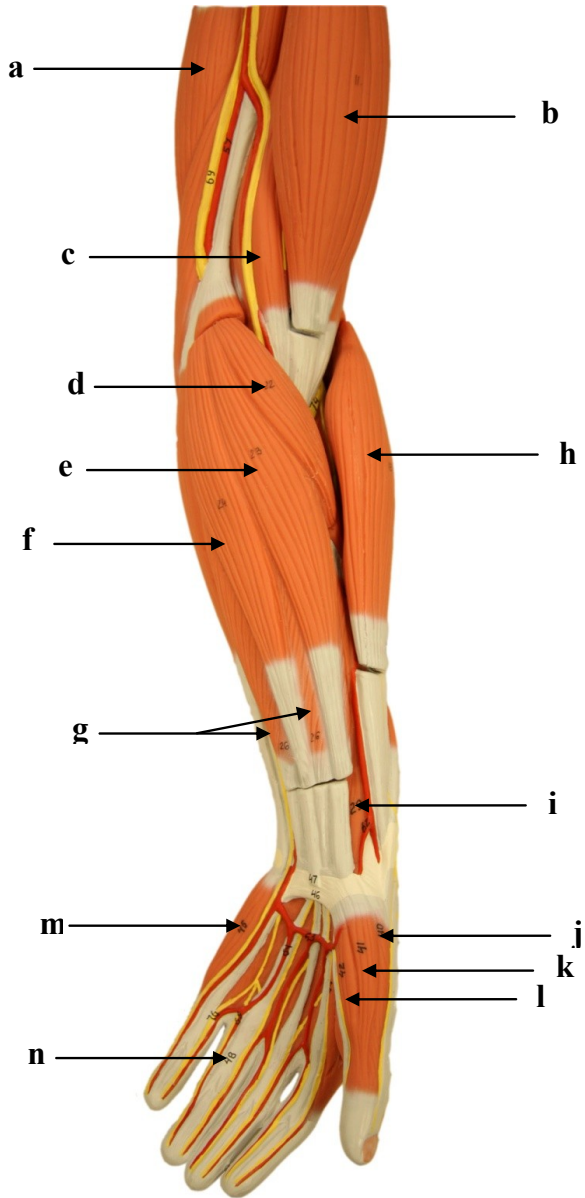
- a)
- b)
- c)
- d)
- e)
- f)
- g)
- h)
- i)
- j)
- k)
- l)

2.2. MÚSCULOS DO MEMBRO SUPERIOR ESQUERDO: VISTA ANTERIOR



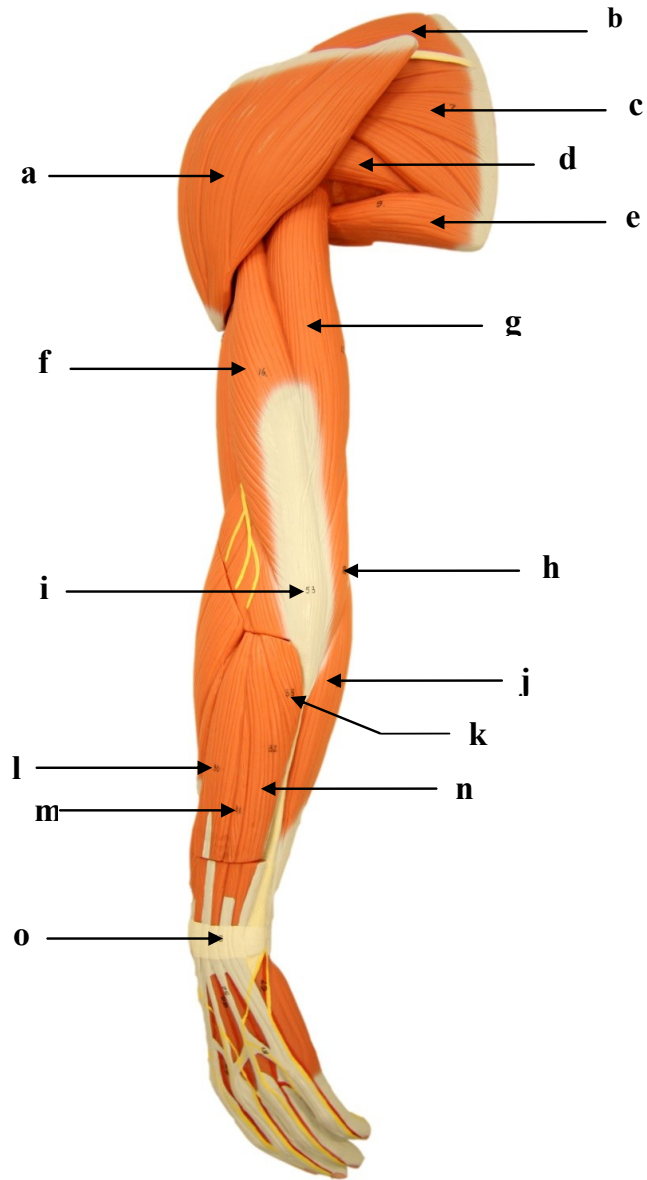
- a)
- b)
- c)
- d)
- e)
- f)
- g)
- h)
- i)
- j)

2.3. MÚSCULOS DO MEMBRO SUPERIOR ESQUERDO: VISTA ANTERIOR



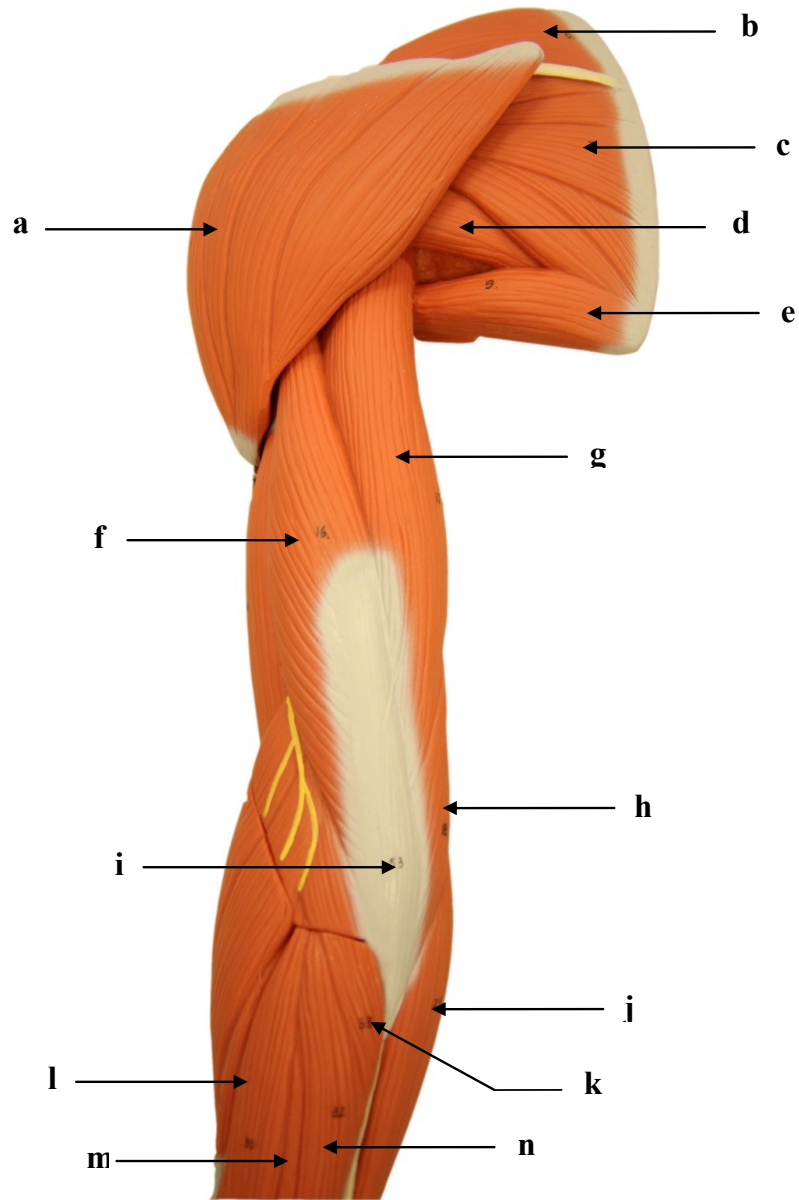
- a)
- b)
- c)
- d)
- e)
- f)
- g)
- h)
- i)
- j)
- k)
- l)
- m)
- n)

2.4. MÚSCULOS DO MEMBRO SUPERIOR ESQUERDO: VISTA POSTERIOR



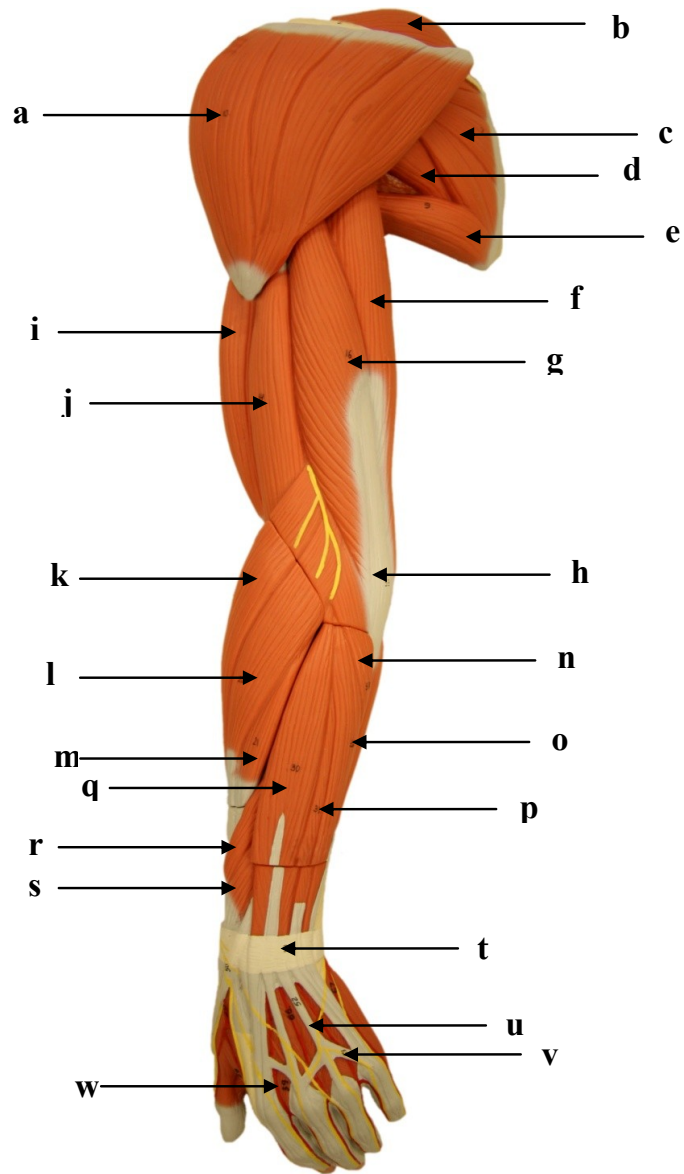
- a)
- b)
- c)
- d)
- e)
- f)
- g)
- h)
- i)
- j)
- k)
- l)
- m)
- n)
- o)

2.5. MÚSCULOS DO MEMBRO SUPERIOR ESQUERDO: VISTA POSTERIOR



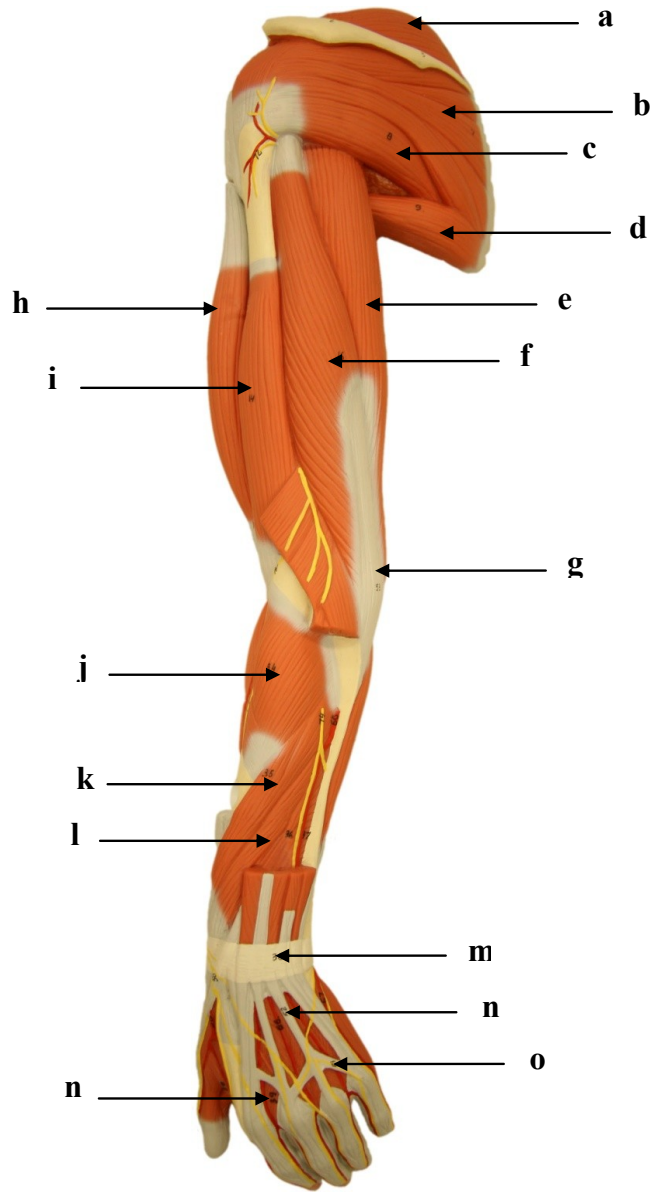
- a)
- b)
- c)
- d)
- e)
- f)
- g)
- h)
- i)
- j)
- k)
- l)
- m)
- n)

2.6. MÚSCULOS DO MEMBRO SUPERIOR ESQUERDO: VISTA POSTERIOR



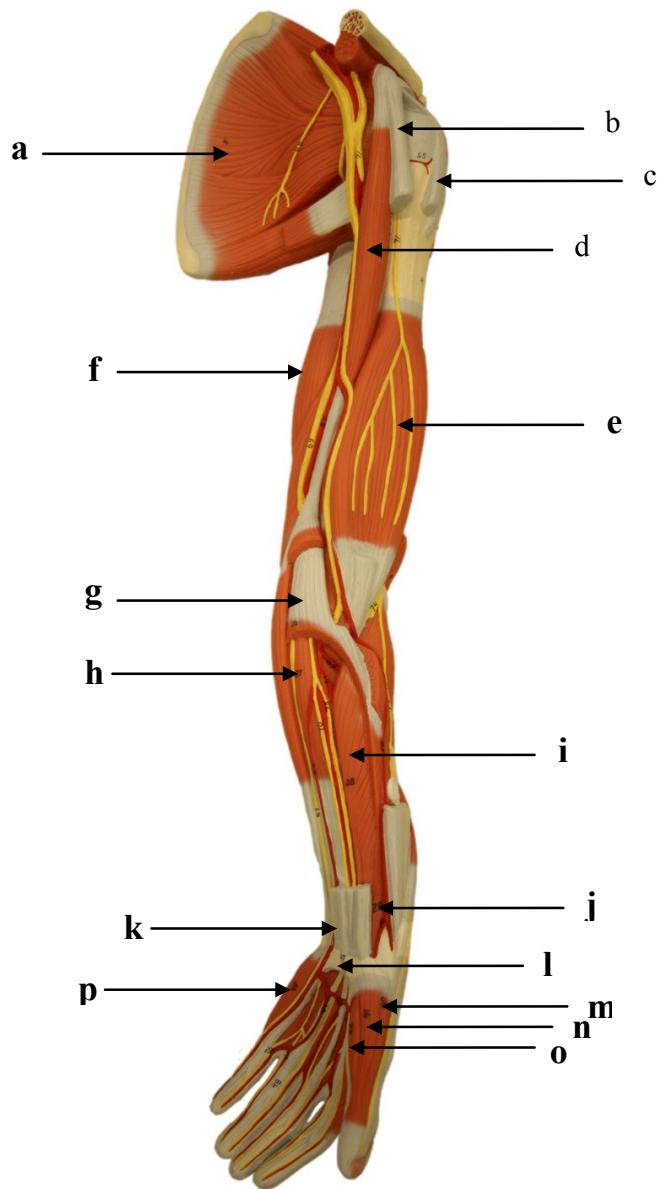
- a)
- b)
- c)
- d)
- e)
- f)
- g)
- h)
- i)
- j)
- k)
- l)
- m)
- n)
- o)
- p)
- q)
- r)
- s)
- t)
- u)
- v)
- w)

2.7. MÚSCULOS DO MEMBRO SUPERIOR ESQUERDO: VISTA POSTERIOR



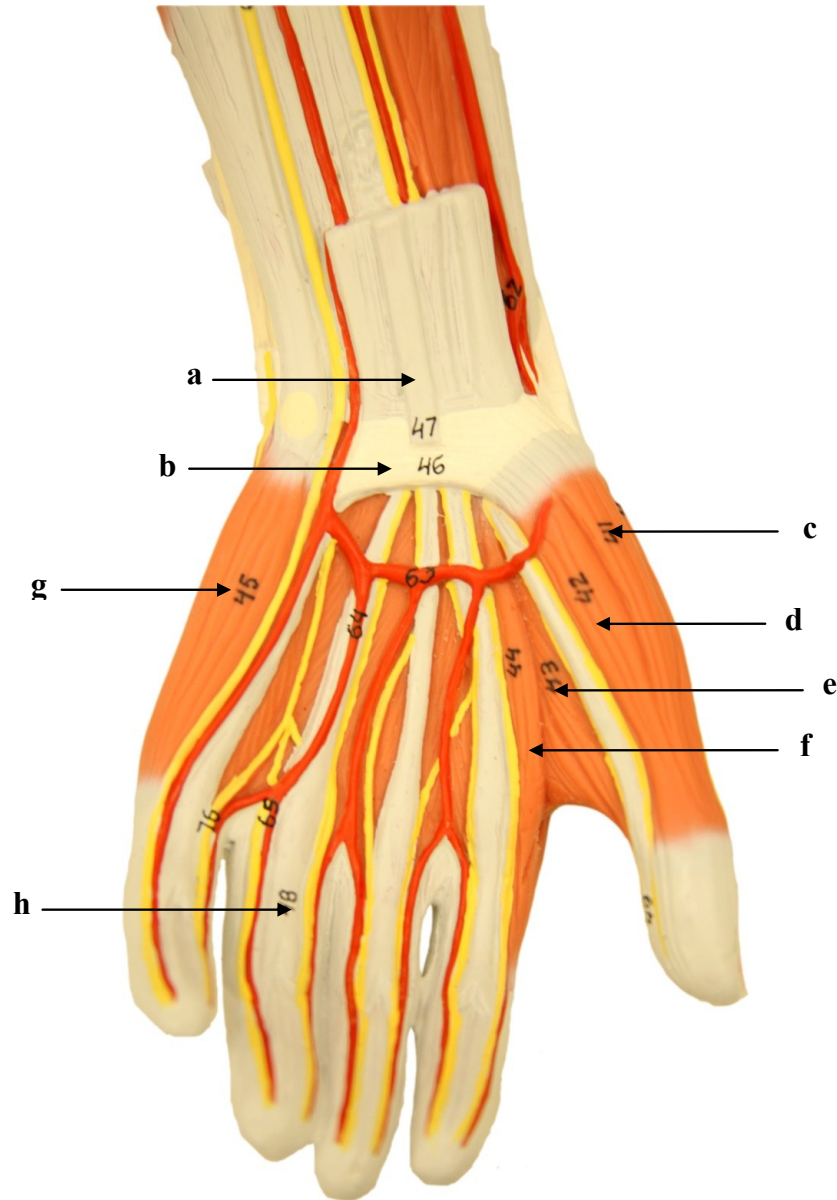
- a)
- b)
- c)
- d)
- e)
- f)
- g)
- h)
- i)
- j)
- k)
- l)
- m)
- n)
- o)
- p)

2.8. MÚSCULOS DO MEMBRO SUPERIOR ESQUERDO: VISTA ANTERIOR



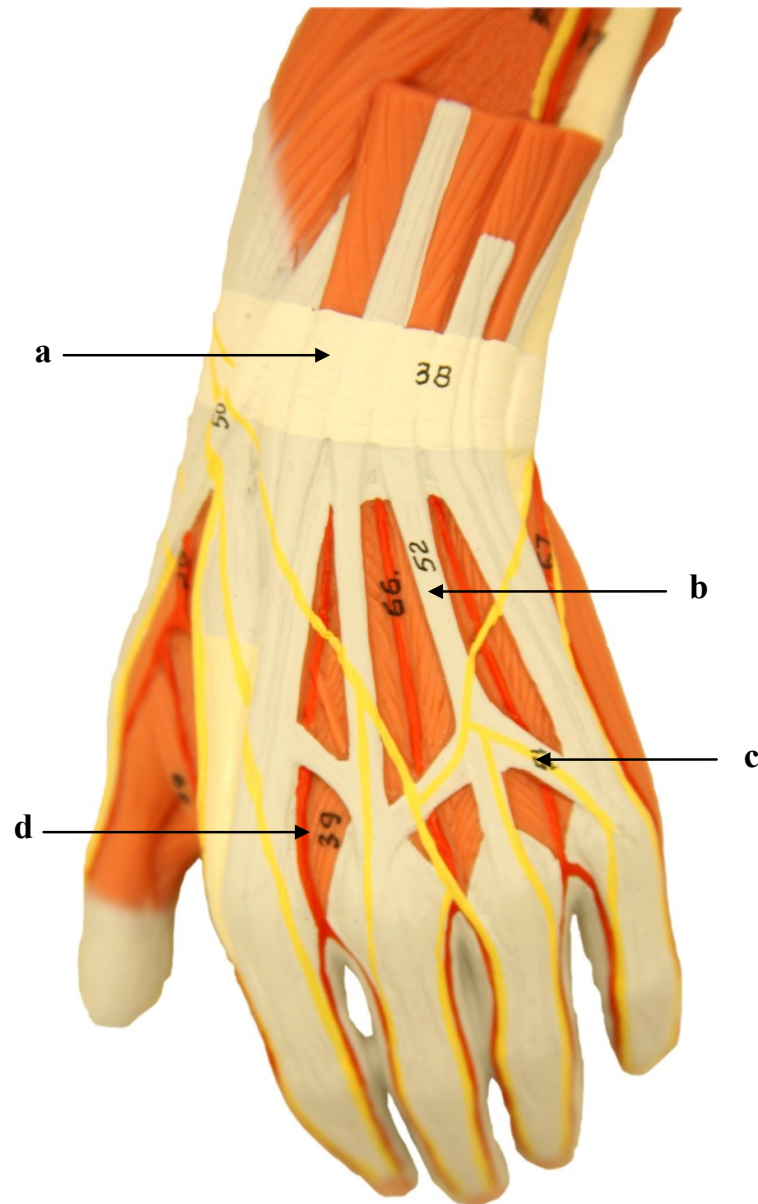
- a)
- b)
- c)
- d)
- e)
- f)
- g)
- h)
- i)
- j)
- k)
- l)
- m)
- n)
- o)
- p)

2.9 MÚSCULOS DO MEMBRO SUPERIOR: VISTA PALMAR DA MÃO ESQUERDA



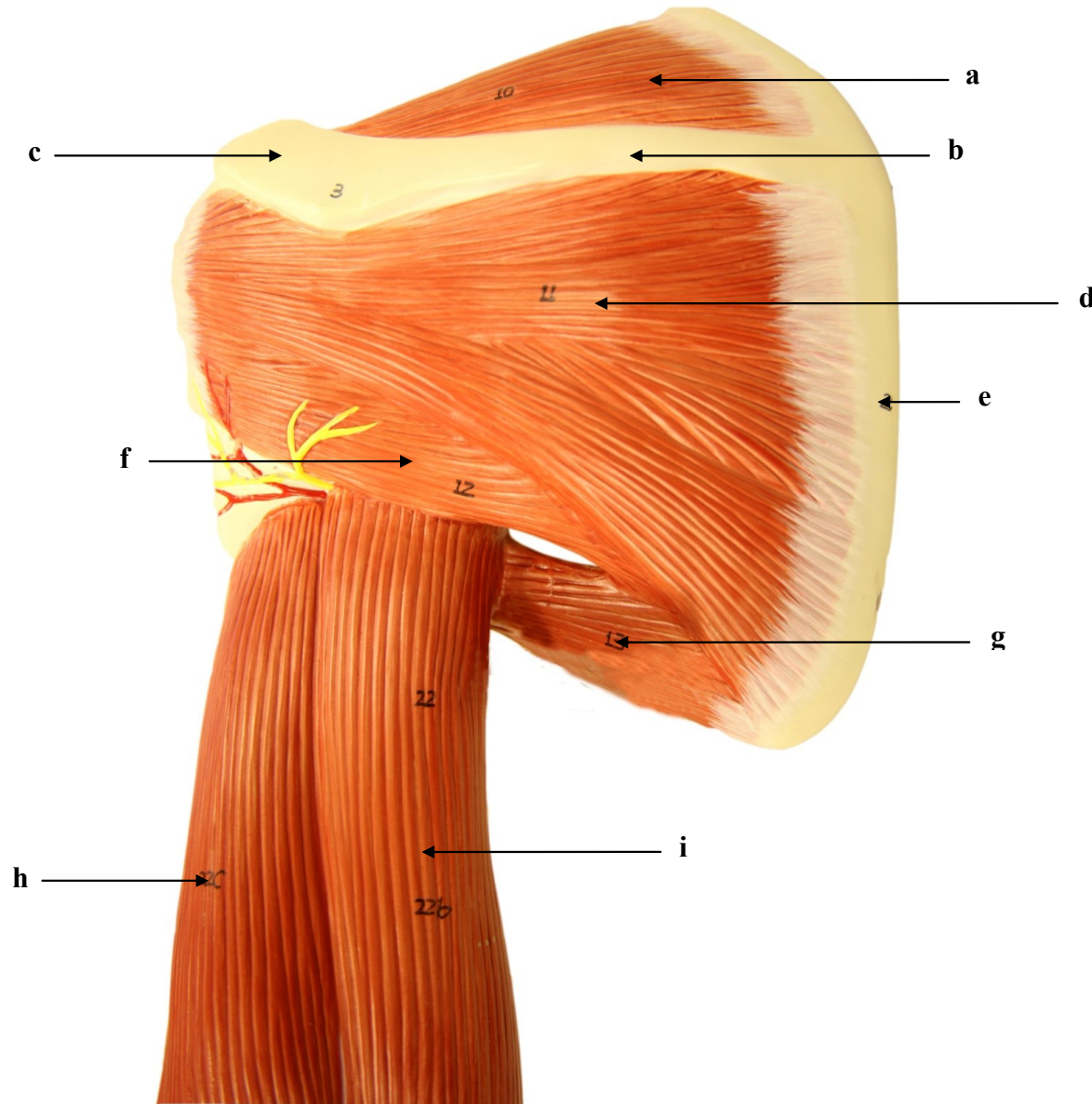
- a)
- b)
- c)
- d)
- e)
- f)
- g)
- h)

2.10. MÚSCULOS DO MEMBRO SUPERIOR: VISTA DORSAL DA MÃO ESQUERDA



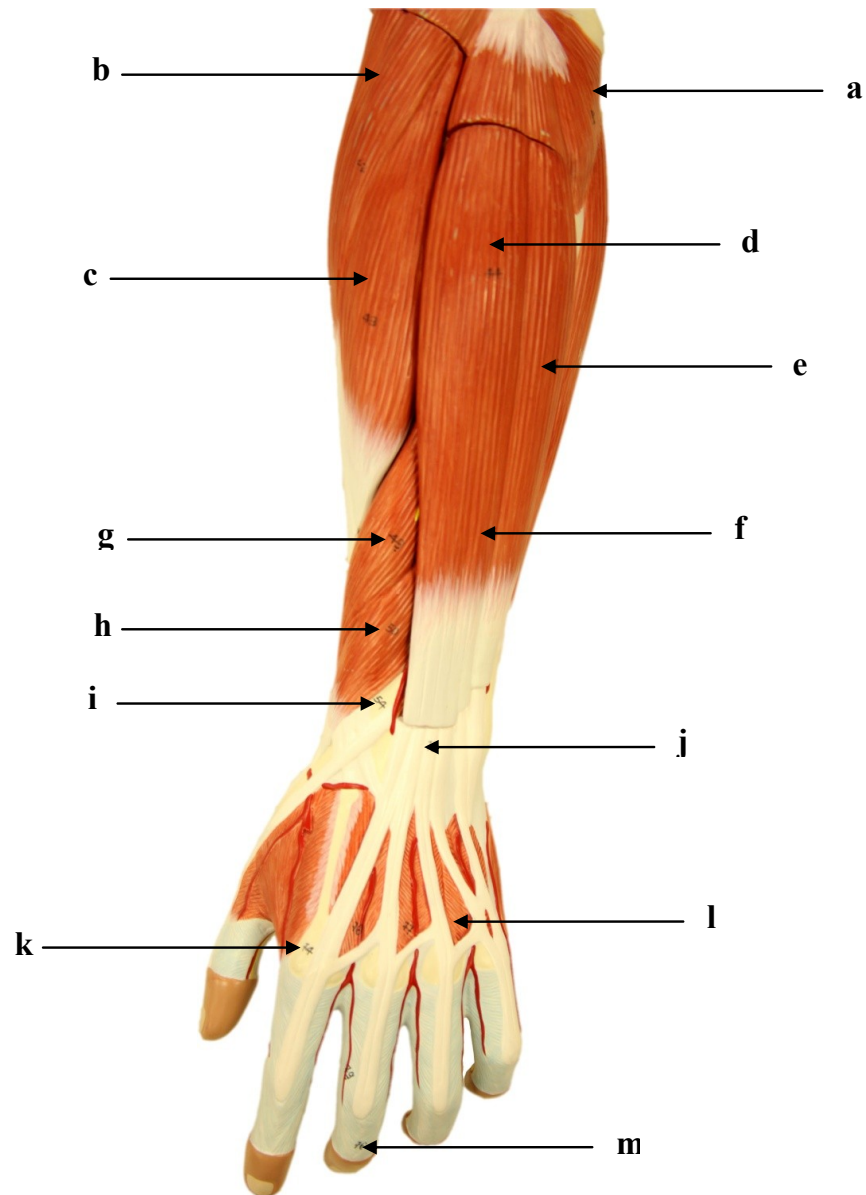
- a)
- b)
- c)
- d)

2.11. MÚSCULOS DO MEMBRO SUPERIOR ESQUERDO: VISTA POSTERIOR



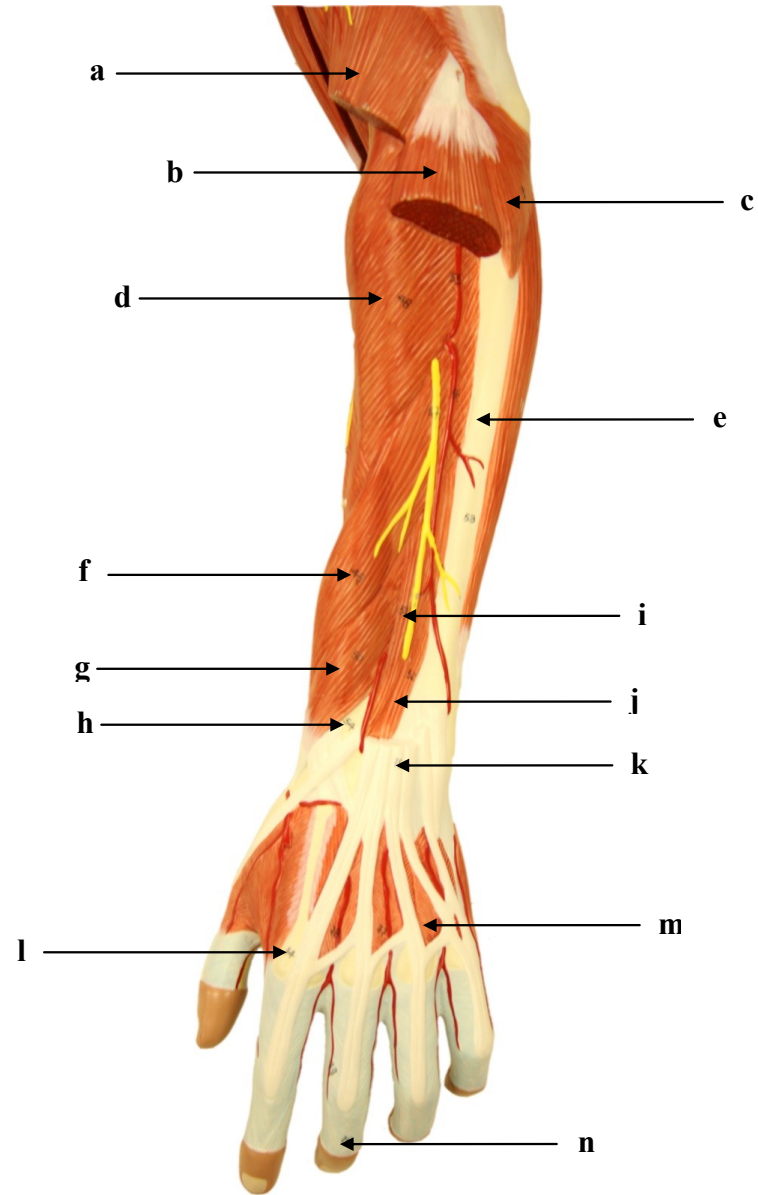
- a)
- b)
- c)
- d)
- e)
- f)
- g)
- h)
- i)

2.12. MÚSCULOS DO MEMBRO SUPERIOR ESQUERDO: VISTA POSTERIOR



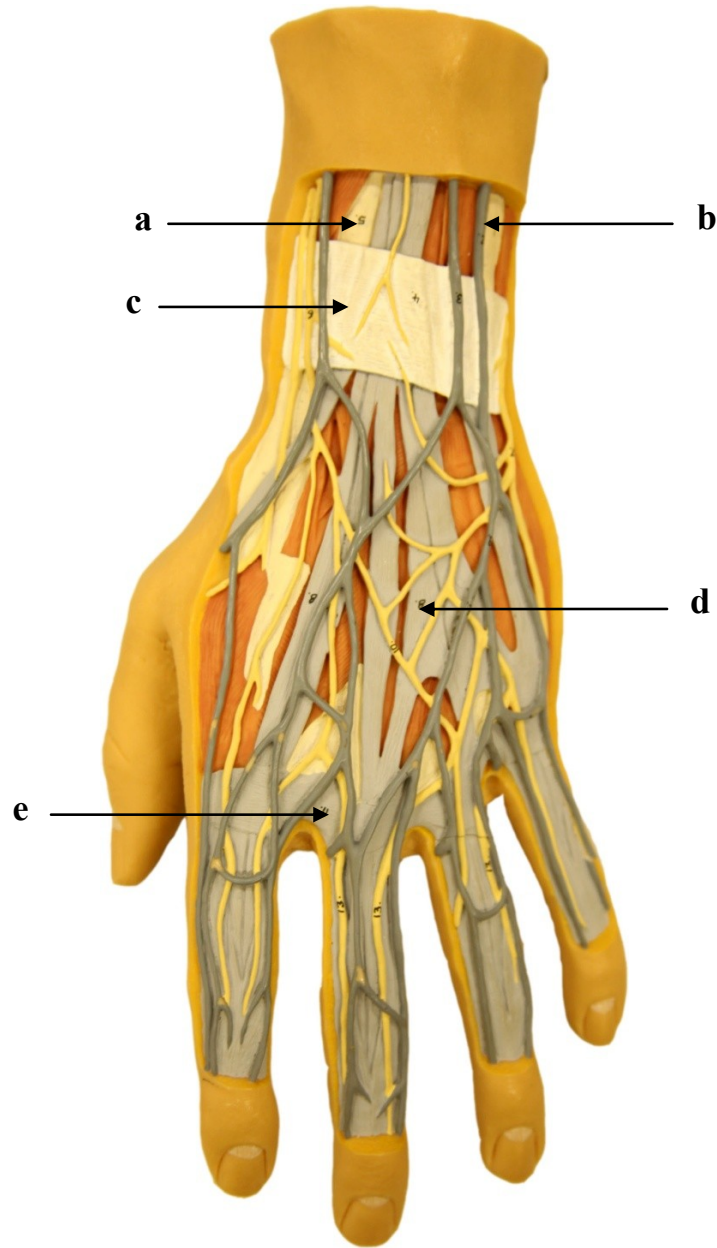
- a)
- b)
- c)
- d)
- e)
- f)
- g)
- h)
- i)
- j)
- k)
- l)
- m)

2.13. MÚSCULOS DO MEMBRO SUPERIOR ESQUERDO: VISTA POSTERIOR



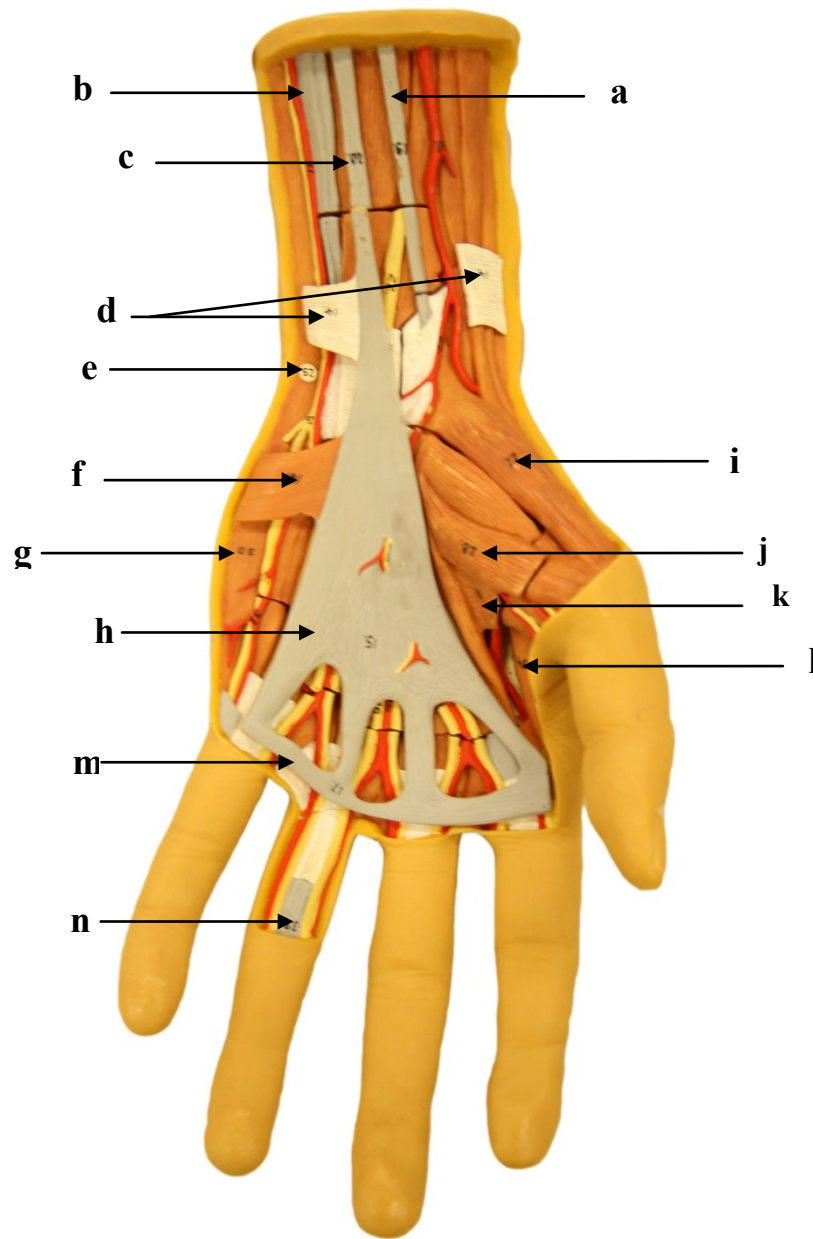
- a)
- b)
- c)
- d)
- e)
- f)
- g)
- h)
- i)
- j)
- k)
- l)
- m)
- n)

2.14. MÚSCULOS DA MÃO ESQUERDA: VISTA DORSAL



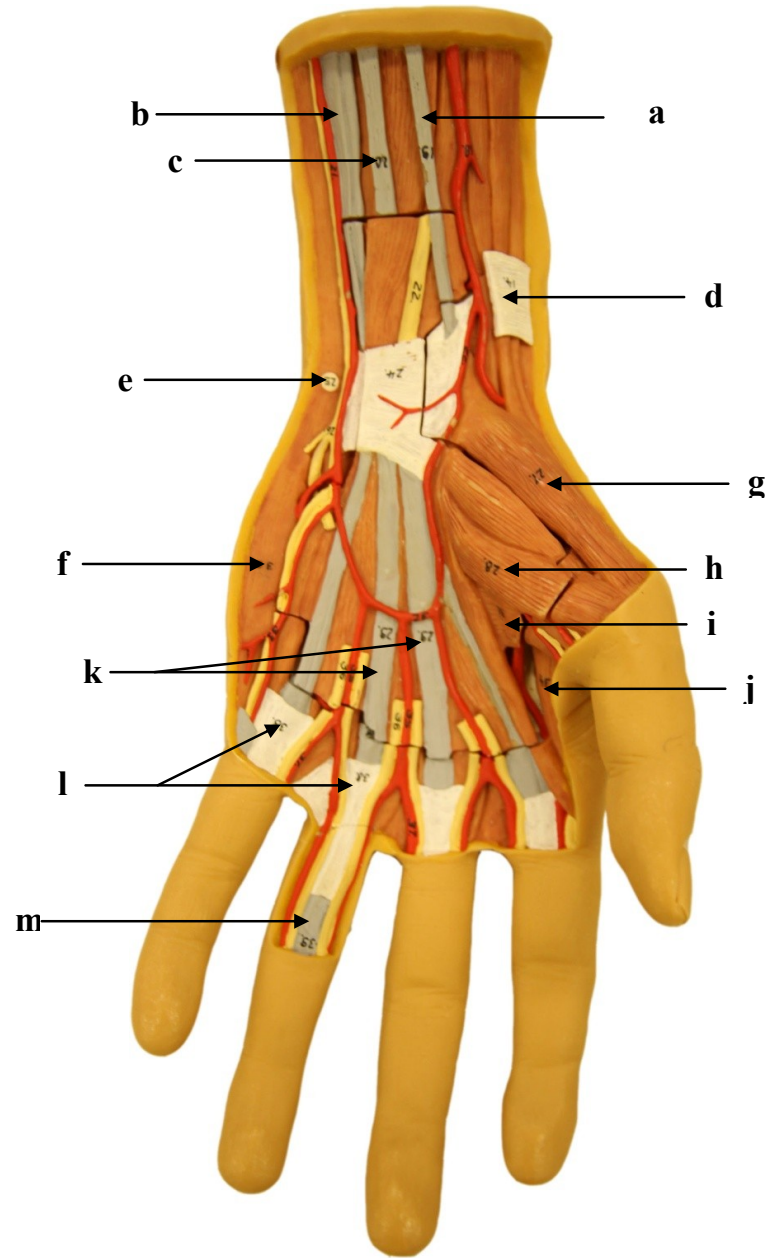
- a)
- b)
- c)
- d)
- e)

2.15. MÚSCULOS DA MÃO ESQUERDA: VISTA PALMAR I



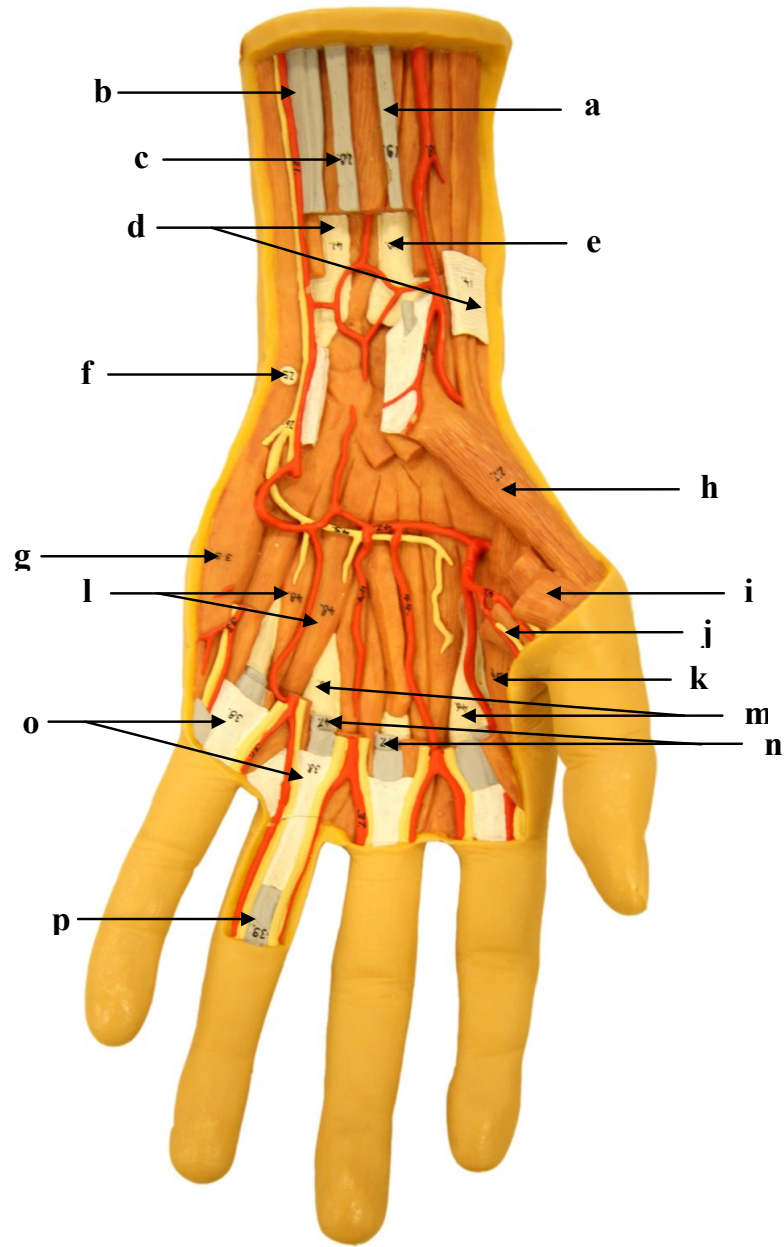
- a)
- b)
- c)
- d)
- e)
- f)
- g)
- h)
- i)
- j)
- k)
- l)
- m)
- n)

2.16. MÚSCULOS DA MÃO ESQUERDA: VISTA PALMAR II



- a)
- b)
- c)
- d)
- e)
- f)
- g)
- h)
- i)
- j)
- k)
- l)
- m)

2.17. MÚSCULOS DA MÃO ESQUERDA: VISTA PALMAR III



- a)
- b)
- c)
- d)
- e)
- f)
- g)
- h)
- i)
- j)
- k)
- l)
- m)
- n)
- o)
- p)

SISTEMA MUSCULAR

3. MEMBRO INFERIOR

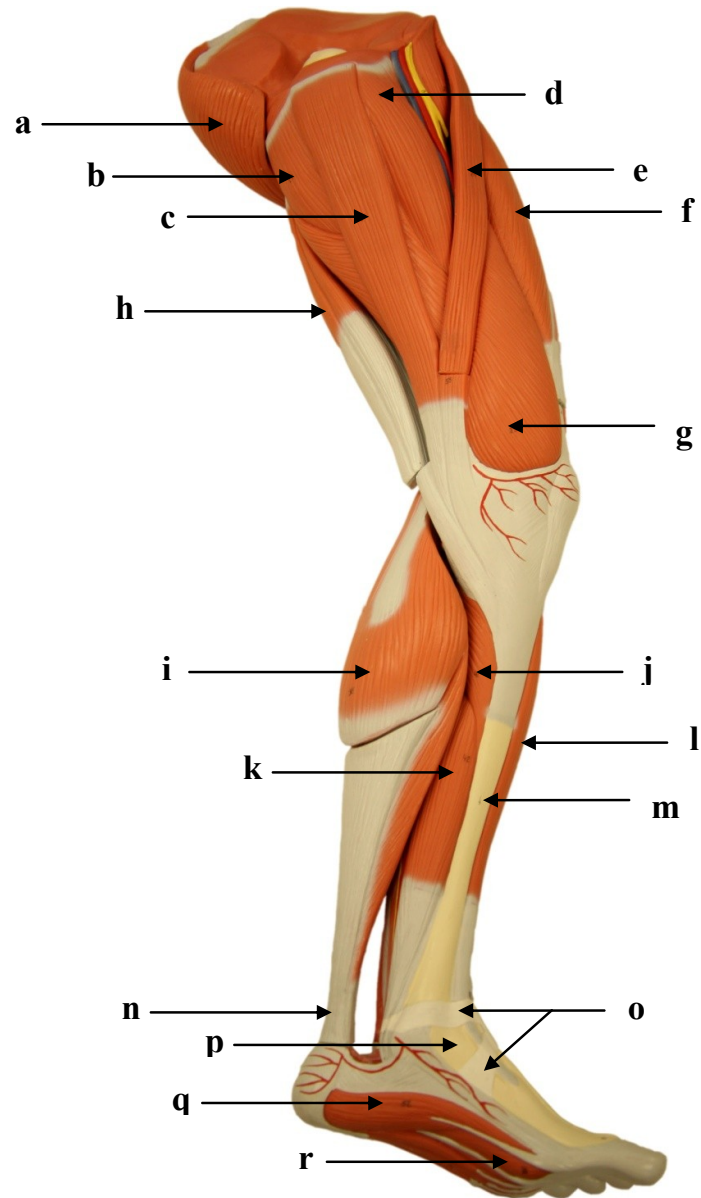
Introdução

A musculatura do membro inferior pode ser dividida da seguinte forma: os músculos que movimentam a coxa, os músculos que movimentam a perna e os músculos que movimentam os pés e os dedos. Os músculos que movimentam a coxa possuem suas origens na pelve, sendo eles: glúteos (máximo, médio e mínimo), tensor da fáscia lata, piriforme, obturadores (interno e externo), gêmeos (superior e inferior), quadrado femoral, adutor magno, adutor curto, adutor longo, pectíneo, grácil e iliopsoas.

Os músculos que movimentam a perna são separados em dois grupos: os extensores da perna, localizados na parte anterior da coxa e os músculos flexores da perna, localizados na parte posterior da coxa. Os músculos extensores da perna são: reto femoral, vasto lateral, vasto medial e vasto intermédio e os músculos flexores são: bíceps femoral, semitendíneo, semimembráceo, sartório e poplíteo.

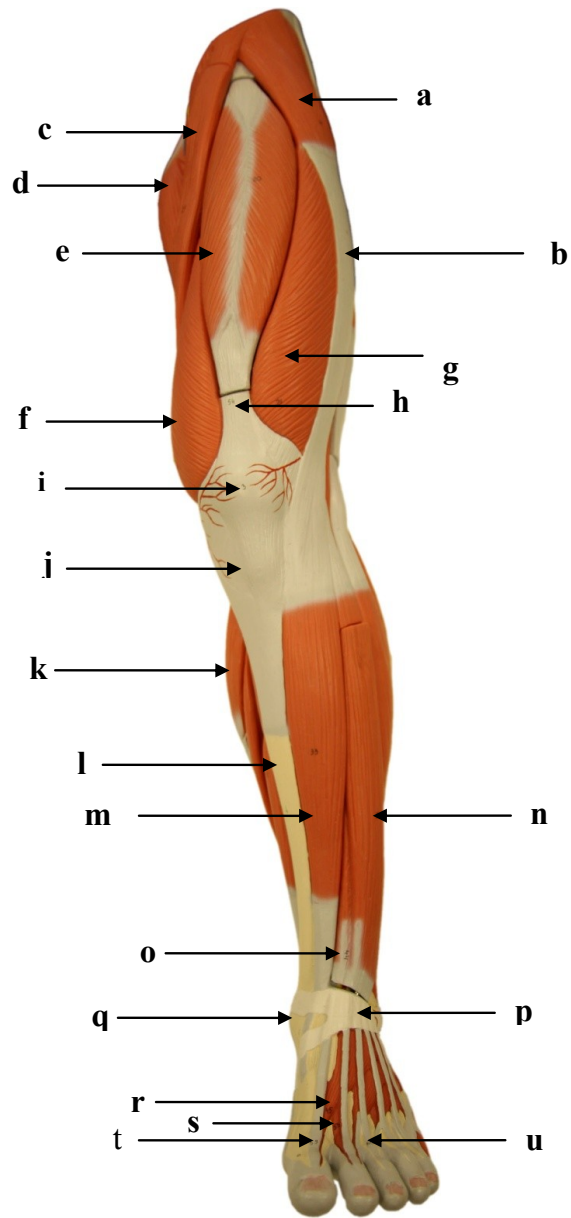
Os músculos que movimentam o pé e os dedos são divididos em músculos extrínsecos do pé e dos dedos e músculos intrínsecos. Os músculos extrínsecos estão localizados sob a tíbia e a fíbula: tibial anterior, gastrocnêmio medial e gastrocnêmio lateral, fibular curto, fibular longo, plantar, sóleo, tibial posterior, flexor longo dos dedos, flexor do hálux, extensor longo dos dedos e extensor longo do hálux. Os músculos extensores e dorsiflexores estão localizados na parte anterior da tíbia e da fíbula e os músculos flexores estão localizados na face posterior da tíbia e da fíbula. Finalmente, os músculos intrínsecos do pé, e que movimentam os dedos, possuem suas inserções nos ossos do tarso, metatarsos e falanges: músculos interósseos dorsais e plantares, músculo flexor curto do hálux, músculo adutor do hálux, músculo abductor do hálux, músculo flexor curto dos dedos, músculo quadrado plantar, músculos lumbricais, músculo flexor curto do dedo mínimo e músculo extensor curto dos dedos.

3.1. MÚSCULOS DO MEMBRO INFERIOR ESQUERDO: VISTA MEDIAL



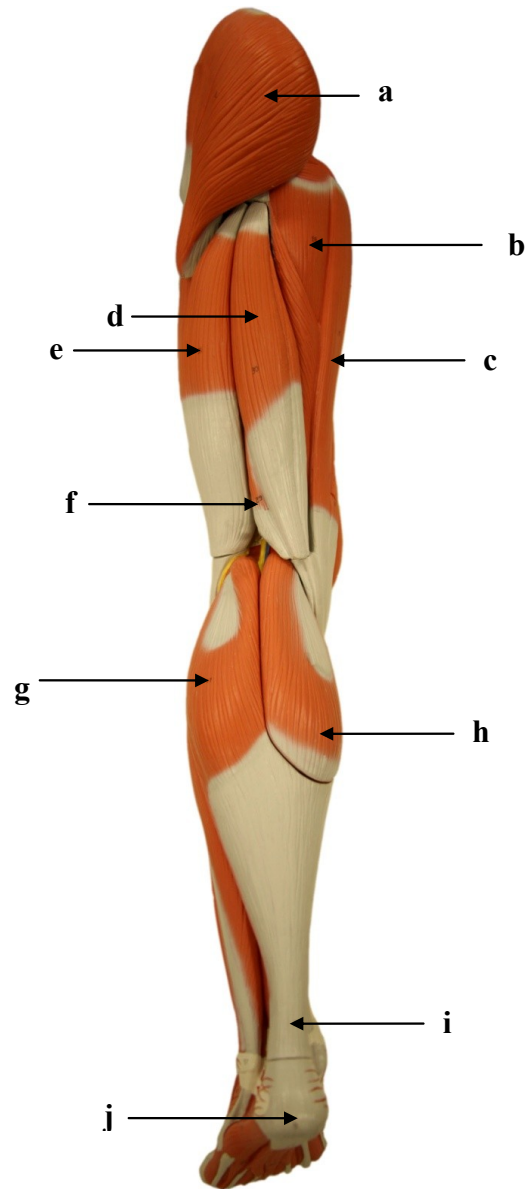
- a)
- b)
- c)
- d)
- e)
- f)
- g)
- h)
- i)
- j)
- k)
- l)
- m)
- n)
- o)
- p)
- q)
- r)

3.2. MÚSCULOS DO MEMBRO INFERIOR ESQUERDO: VISTA ANTERIOR



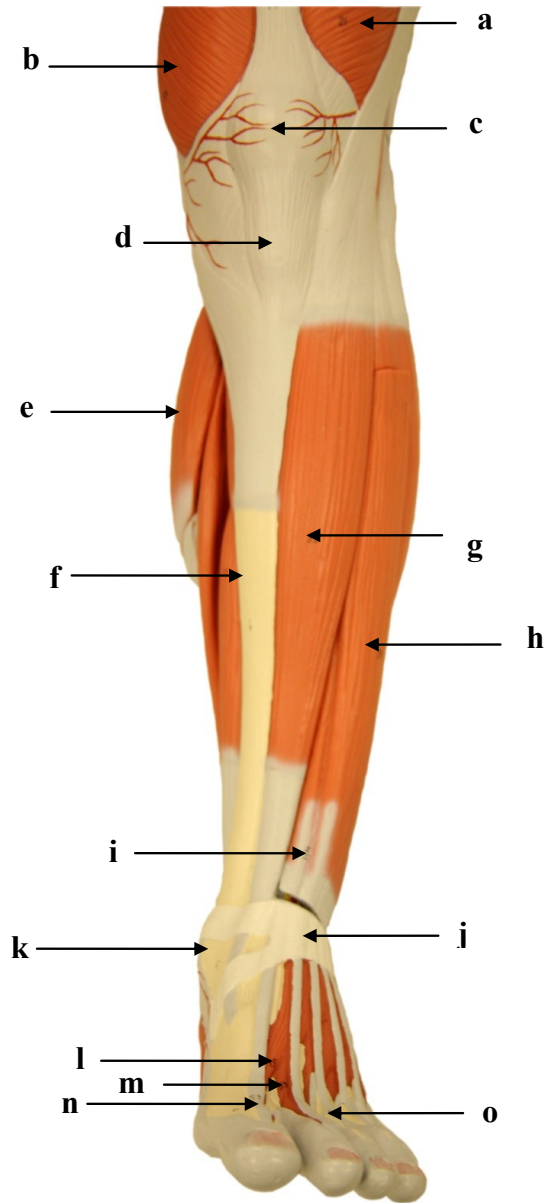
- a)
- b)
- c)
- d)
- e)
- f)
- g)
- h)
- i)
- j)
- k)
- l)
- m)
- n)
- o)
- p)
- q)
- r)
- s)
- t)
- u)

3.3. MÚSCULOS DO MEMBRO INFERIOR ESQUERDO: VISTA POSTERIOR



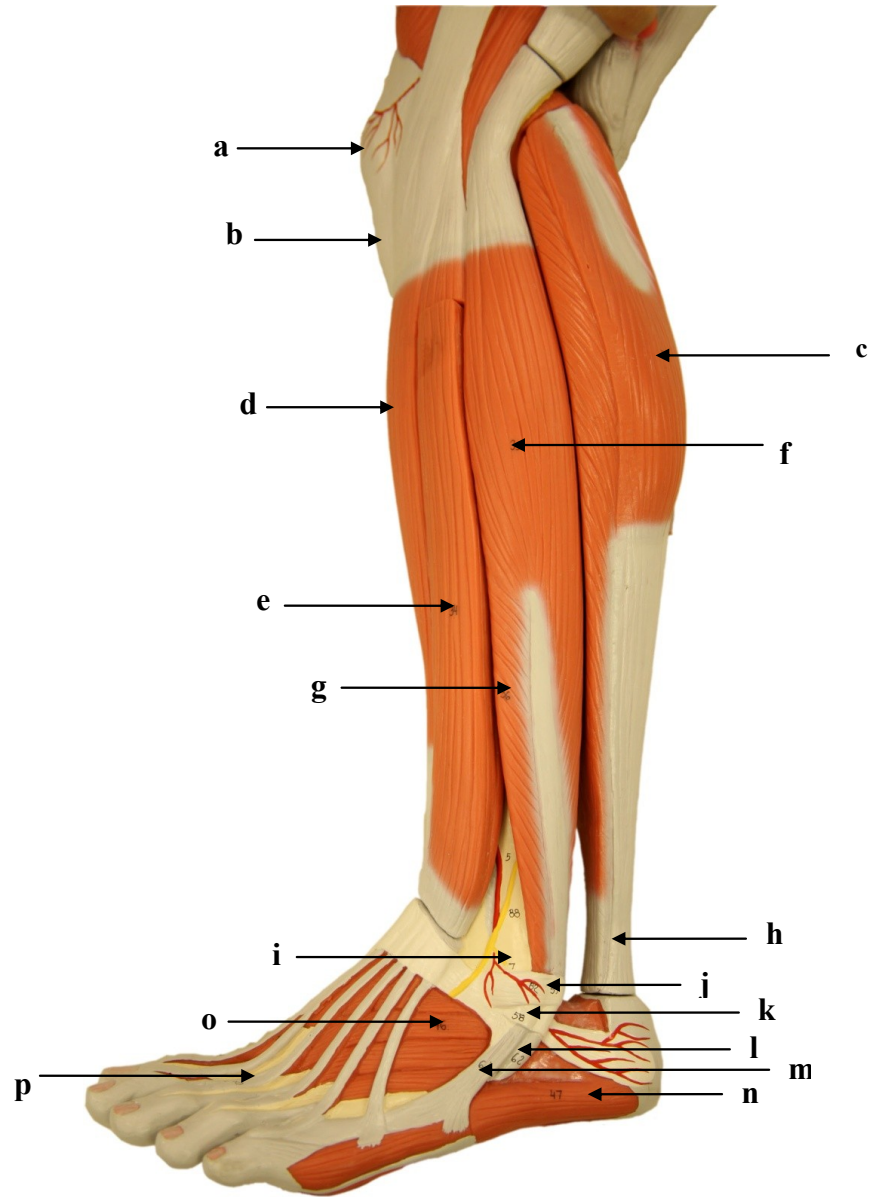
- a)
- b)
- c)
- d)
- e)
- f)
- g)
- h)
- i)
- j)

3.4. MÚSCULOS DO MEMBRO INFERIOR ESQUERDO: VISTA ANTERIOR DA PERNA E DORSO DO PÉ



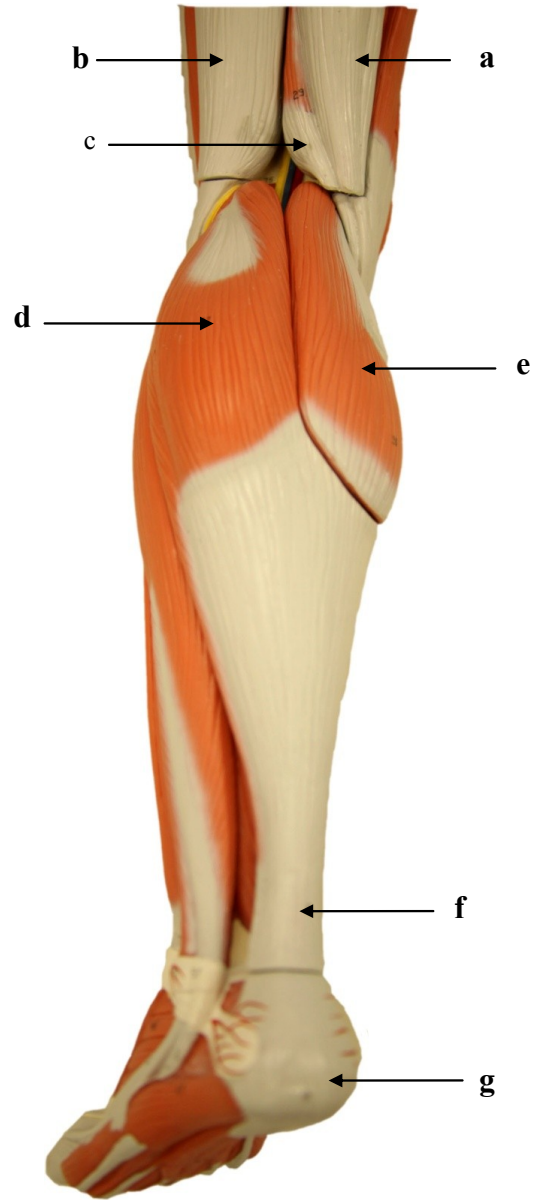
- a)
- b)
- c)
- d)
- e)
- f)
- g)
- h)
- i)
- j)
- k)
- l)
- m)
- n)
- o)

3.5. MÚSCULOS DO MEMBRO INFERIOR ESQUERDO: VISTA LATERAL DA PERNA E DO PÉ



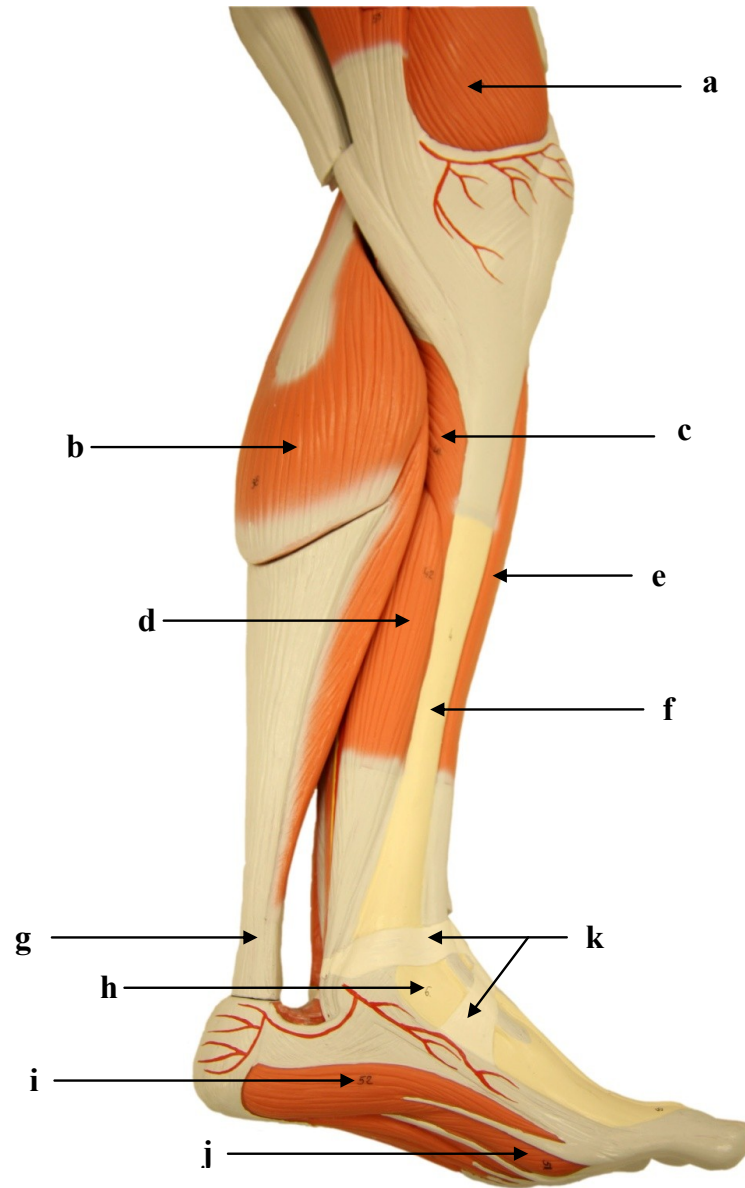
- a)
- b)
- c)
- d)
- e)
- f)
- g)
- h)
- i)
- j)
- k)
- l)
- m)
- n)
- o)
- p)

3.6. MÚSCULOS DO MEMBRO INFERIOR ESQUERDO: VISTA POSTERIOR DA PERNA



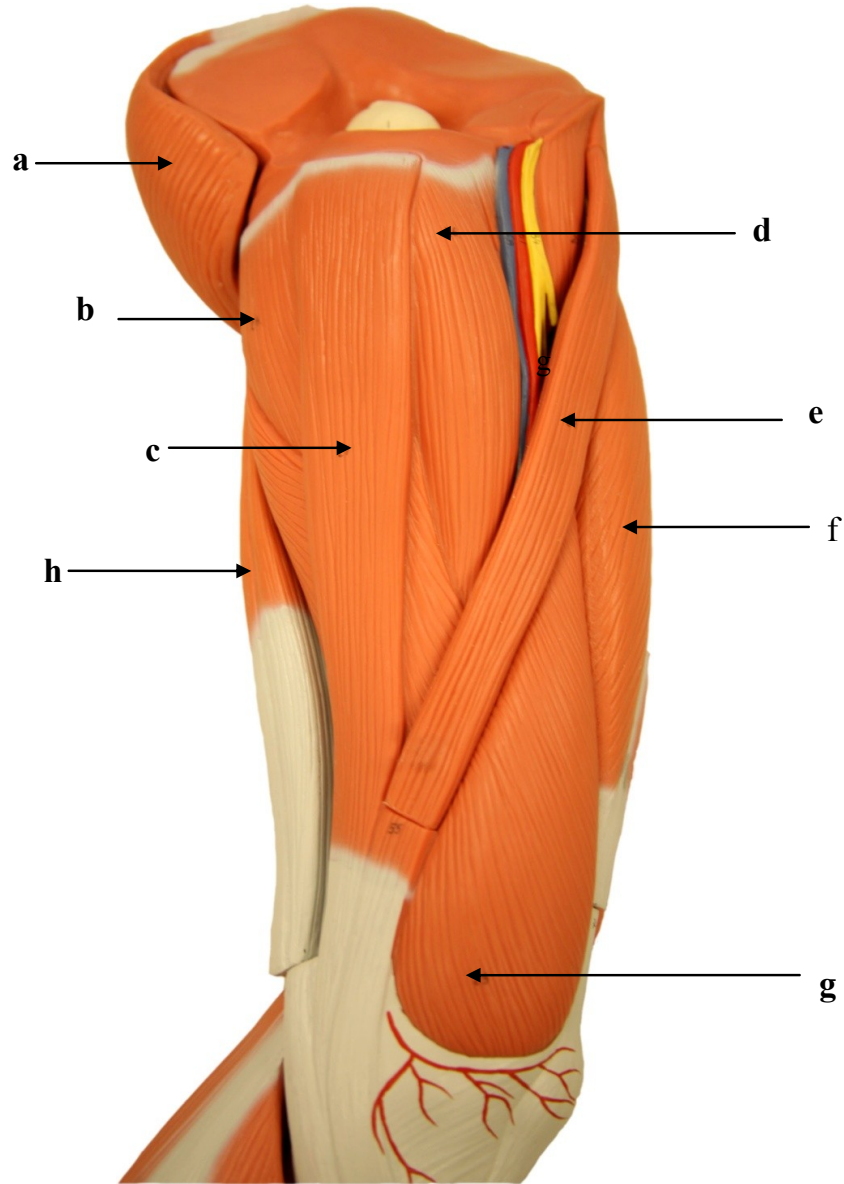
- a)
- b)
- c)
- d)
- e)
- f)
- g)

3.7. MÚSCULOS DO MEMBRO INFERIOR ESQUERDO: VISTA MEDIAL DA PERNA E PLANTAR DO PÉ



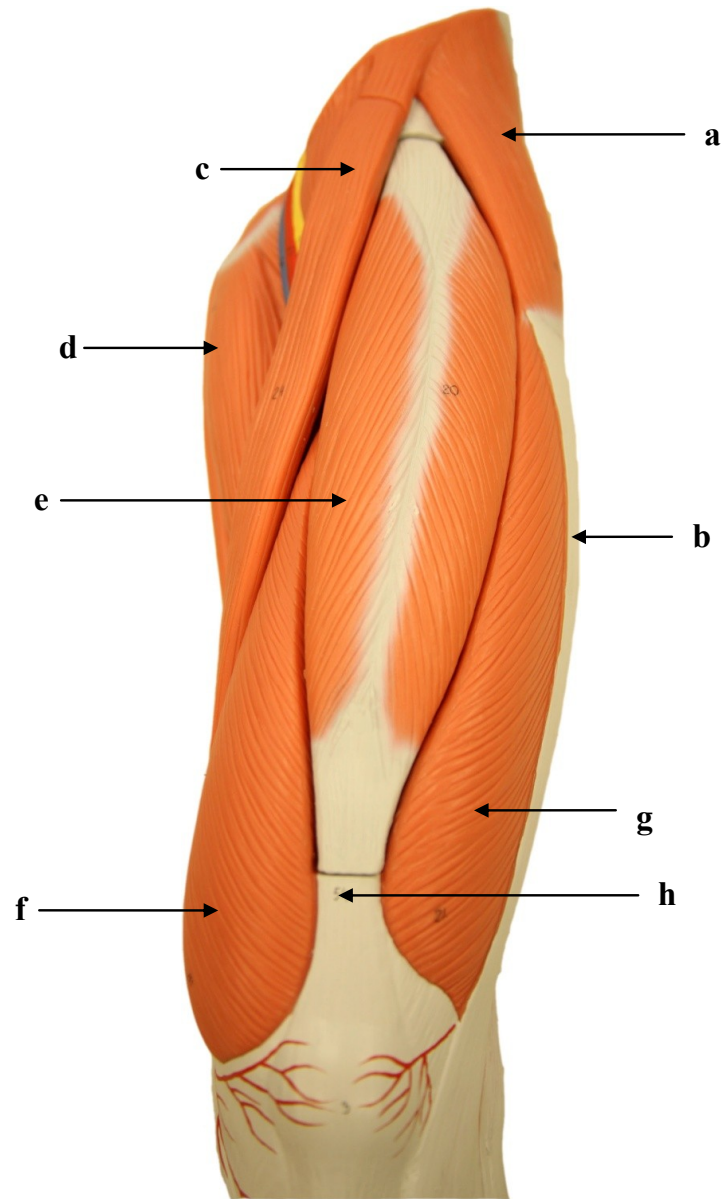
- a)
- b)
- c)
- d)
- e)
- f)
- g)
- h)
- i)
- j)
- k)

3.8. MÚSCULOS DO MEMBRO INFERIOR ESQUERDO: VISTA ÂNTERO-MEDIAL DA COXA



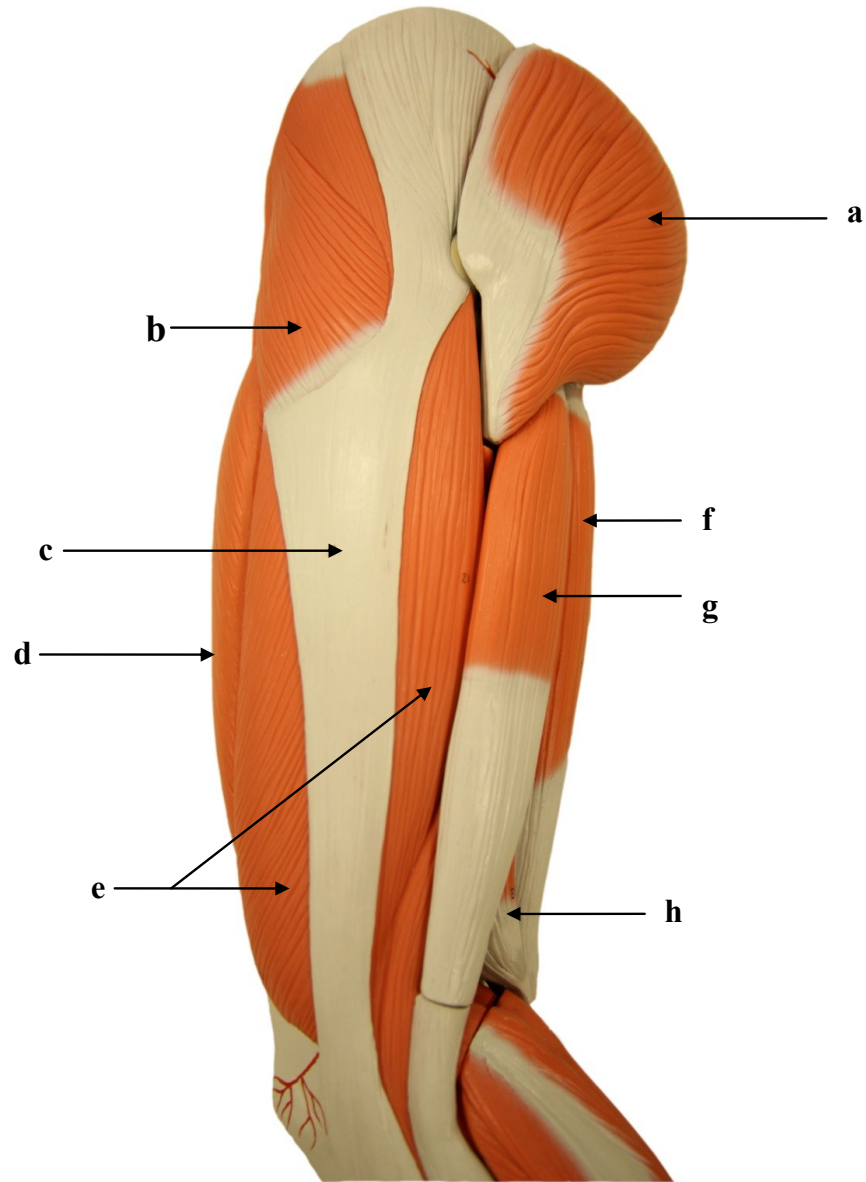
- a)
- b)
- c)
- d)
- e)
- f)
- g)
- h)

3.9. MÚSCULOS DO MEMBRO INFERIOR ESQUERDO: VISTA ANTERIOR DA COXA



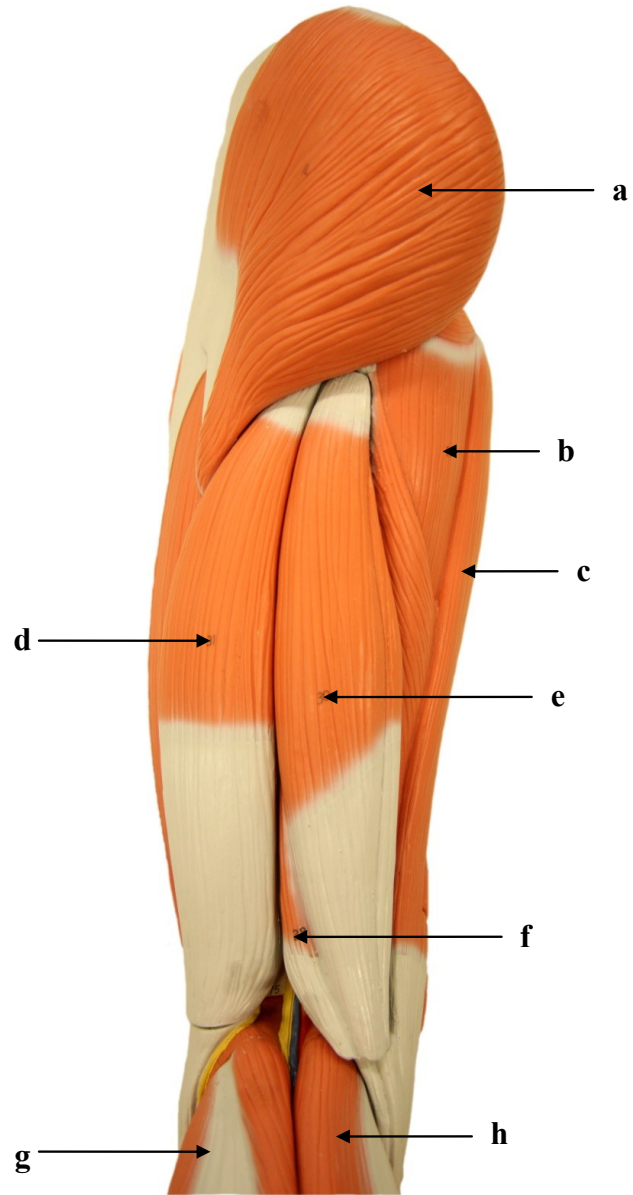
- a)
- b)
- c)
- d)
- e)
- f)
- g)
- h)

3.10. MÚSCULOS DO MEMBRO INFERIOR ESQUERDO: VISTA LATERAL DA COXA



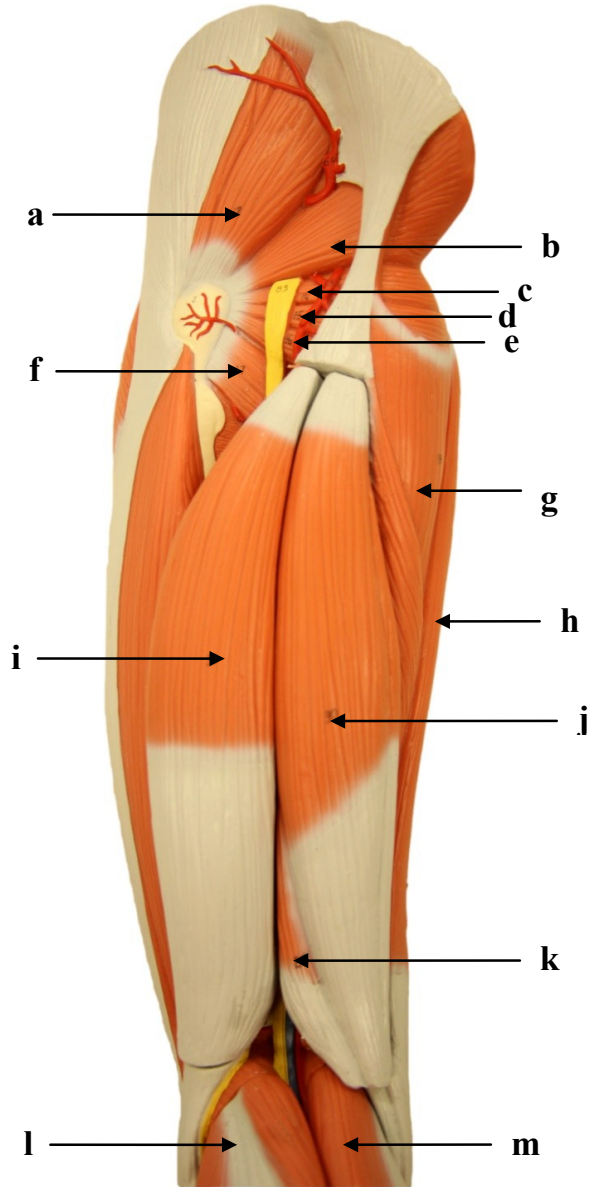
- a)
- b)
- c)
- d)
- e)
- f)
- g)
- h)

3.11. MÚSCULOS DO MEMBRO INFERIOR ESQUERDO: VISTA POSTERIOR DA COXA



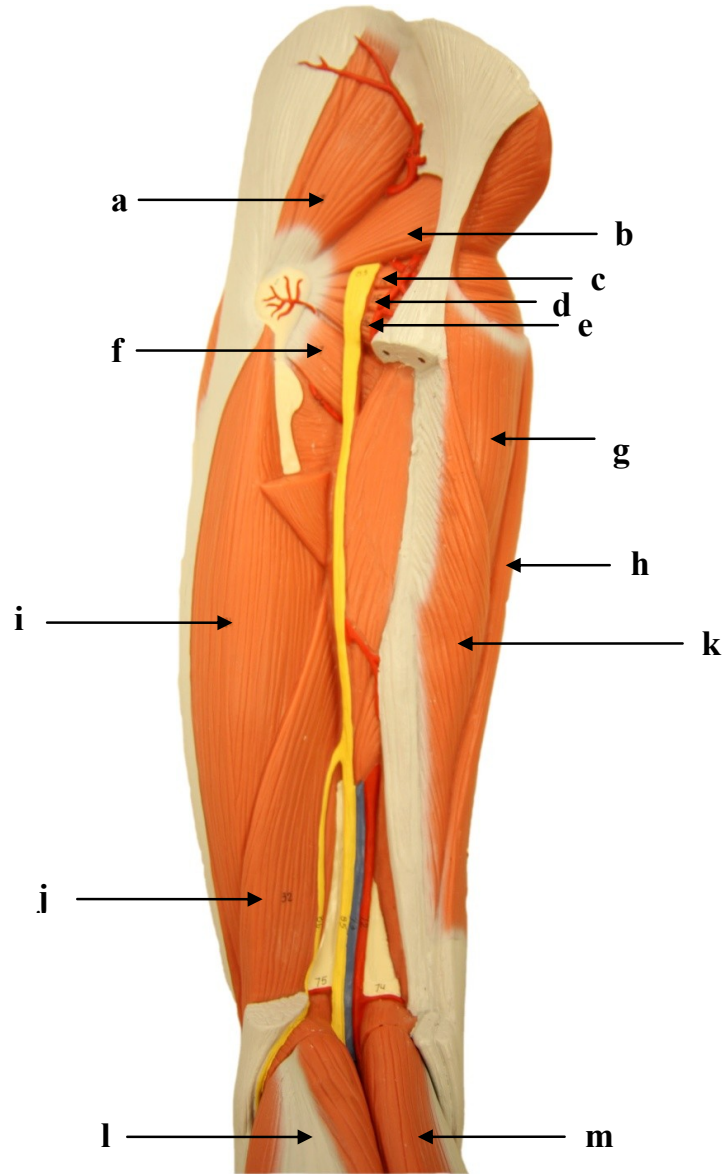
- a)
- b)
- c)
- d)
- e)
- f)
- g)
- h)

3.12. MÚSCULOS DO MEMBRO INFERIOR ESQUERDO: VISTA POSTERIOR DA COXA



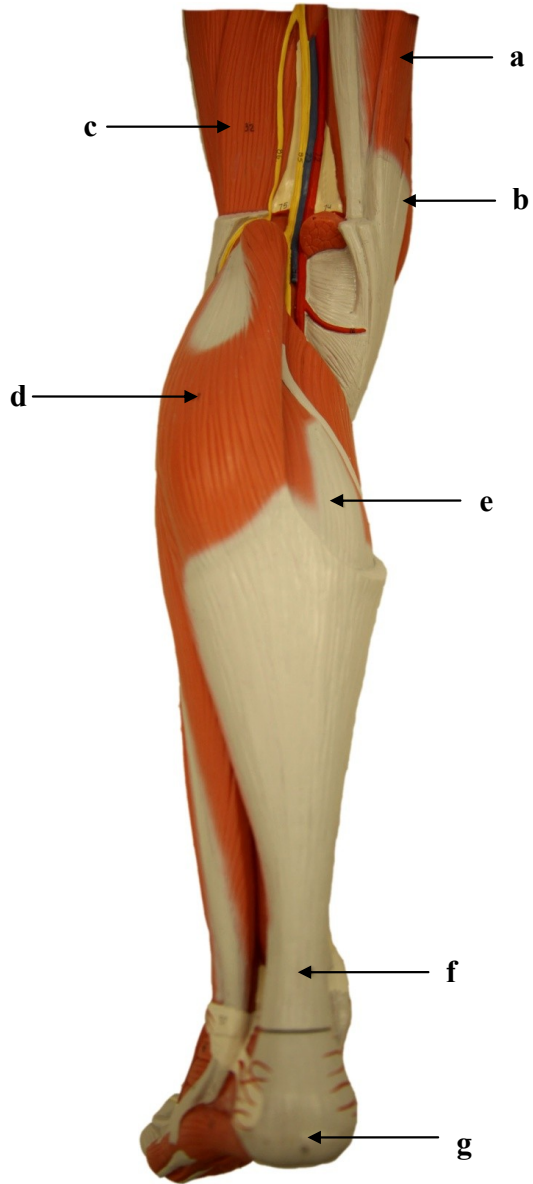
- a)
- b)
- c)
- d)
- e)
- f)
- g)
- h)
- i)
- j)
- k)
- l)
- m)

3.13. MÚSCULOS DO MEMBRO INFERIOR ESQUERDO: VISTA POSTERIOR DA COXA



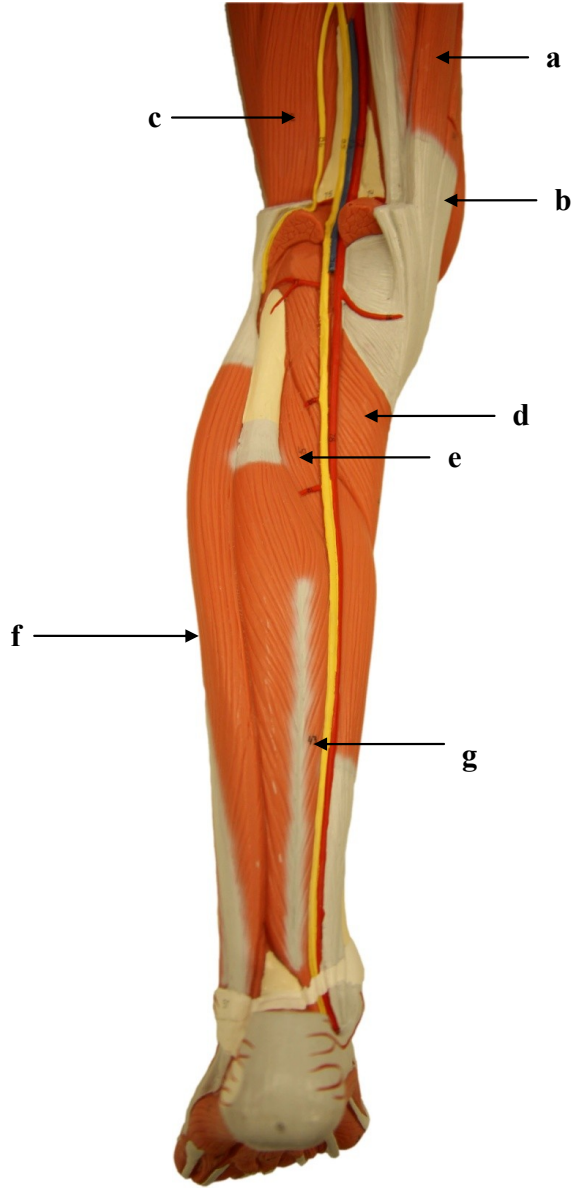
- a)
- b)
- c)
- d)
- e)
- f)
- g)
- h)
- i)
- j)
- k)
- l)
- m)

3.14. MÚSCULOS DO MEMBRO INFERIOR ESQUERDO: VISTA POSTERIOR DA PERNA



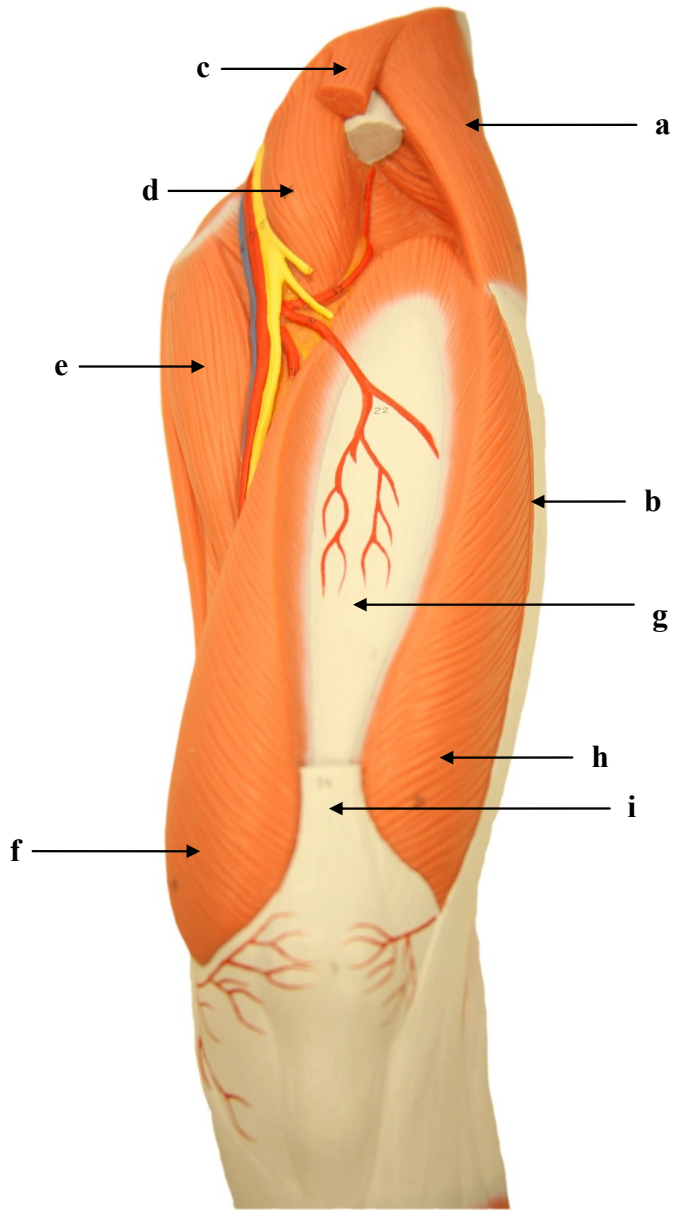
- a)
- b)
- c)
- d)
- e)
- f)
- g)

3.15. MÚSCULOS DO MEMBRO INFERIOR ESQUERDO: VISTA POSTERIOR DA PERNA



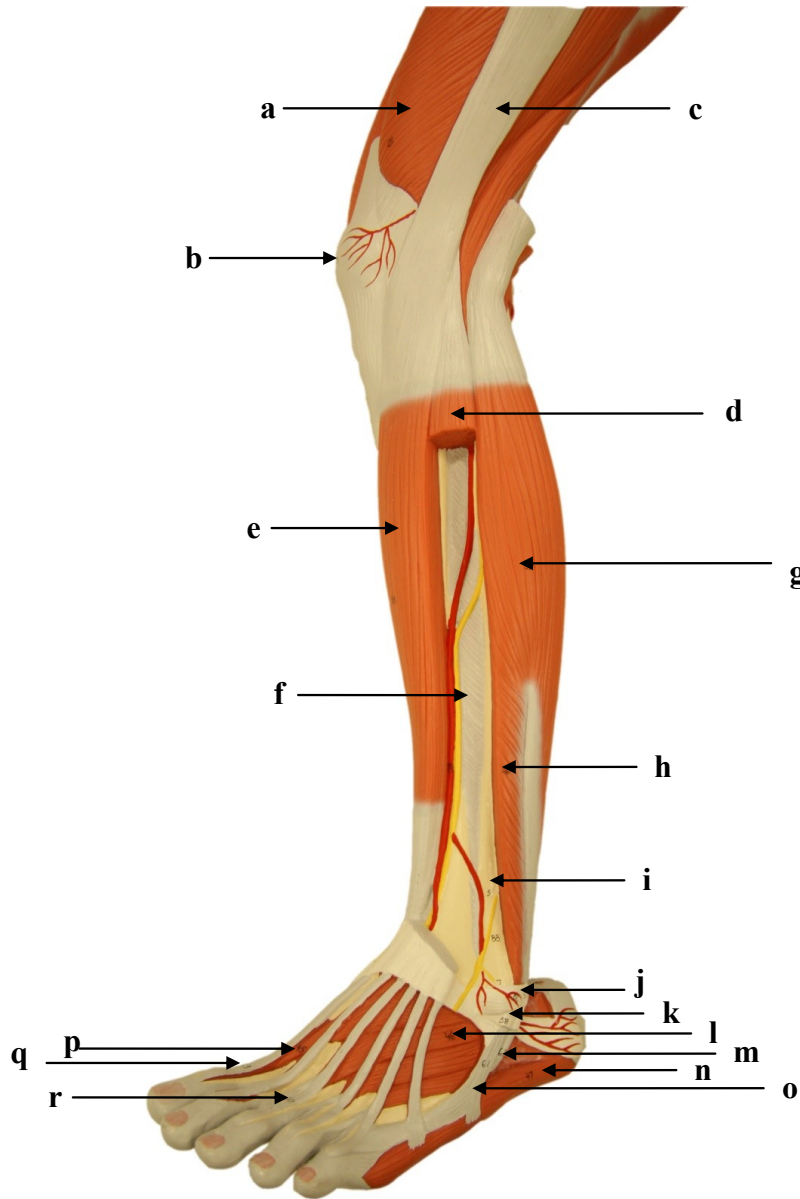
- a)
- b)
- c)
- d)
- e)
- f)
- g)

3.16. MÚSCULOS DO MEMBRO INFERIOR ESQUERDO: VISTA ANTERIOR DA COXA



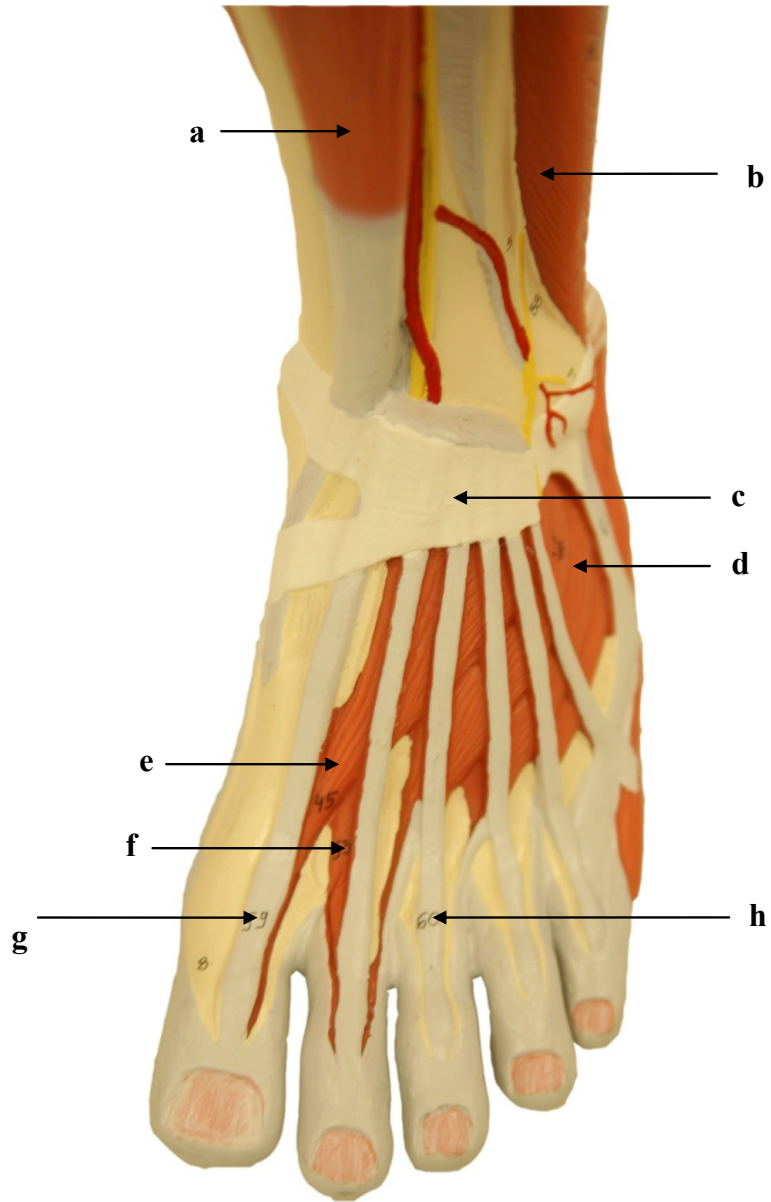
- a)
- b)
- c)
- d)
- e)
- f)
- g)
- h)
- i)
- j)

3.17. MÚSCULOS DO MEMBRO INFERIOR ESQUERDO: VISTA LATERAL DA PERNA E DORSO DO PÉ



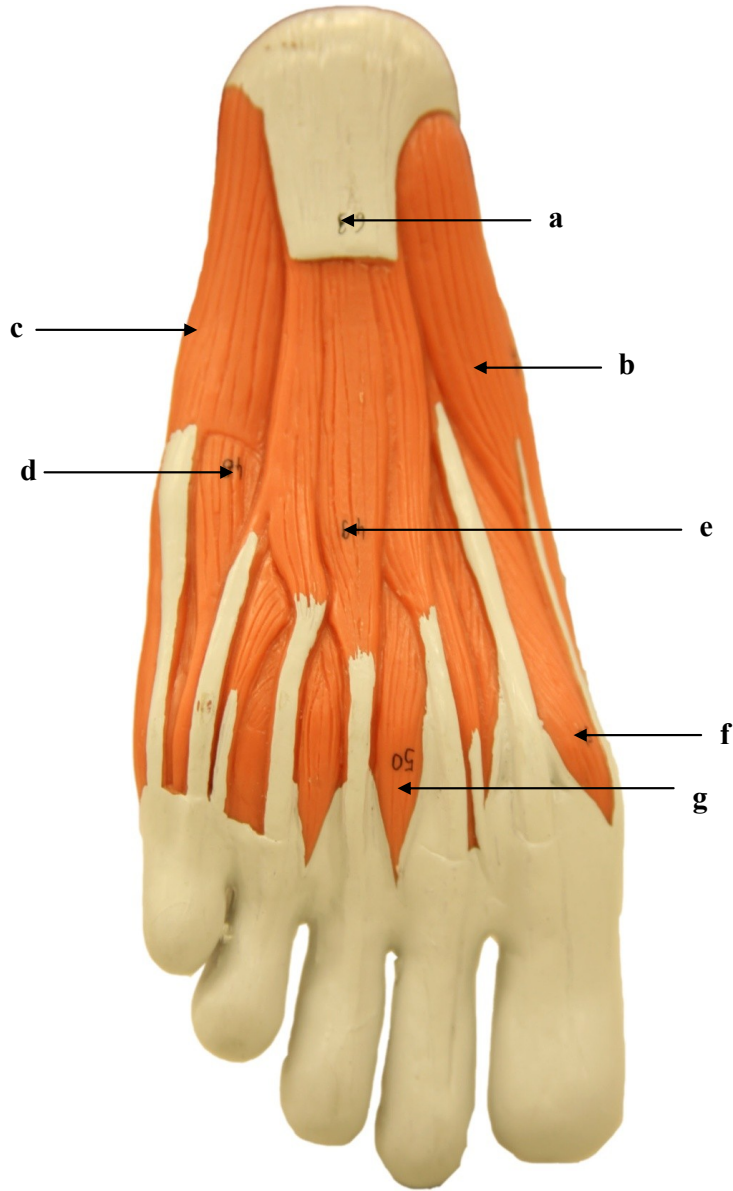
- a)
- b)
- c)
- d)
- e)
- f)
- g)
- h)
- i)
- j)
- k)
- l)
- m)
- n)
- o)
- p)
- q)
- r)

3.18. MÚSCULOS DO MEMBRO INFERIOR ESQUERDO: VISTA DORSAL DO PÉ



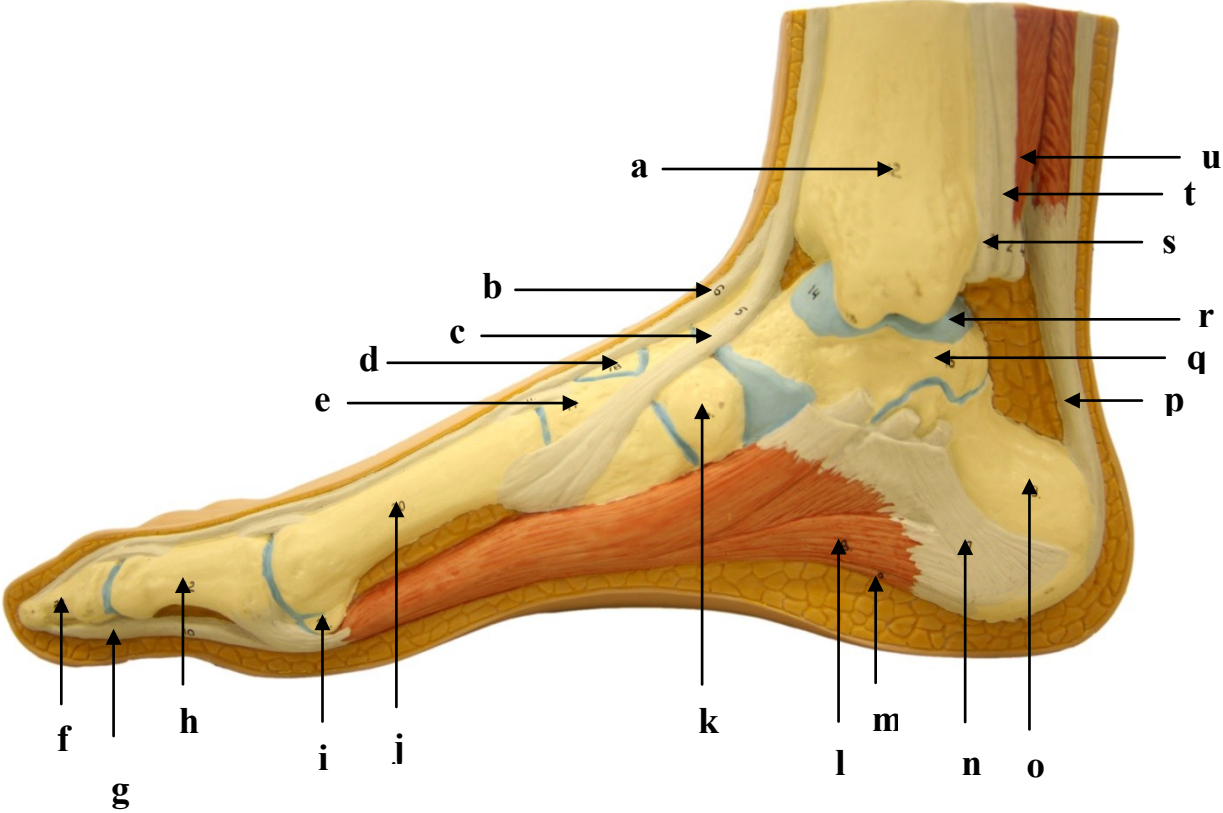
- a)
- b)
- c)
- d)
- e)
- f)
- g)
- h)

3.19. MÚSCULOS DO MEMBRO INFERIOR ESQUERDO: VISTA PLANTAR DO PÉ



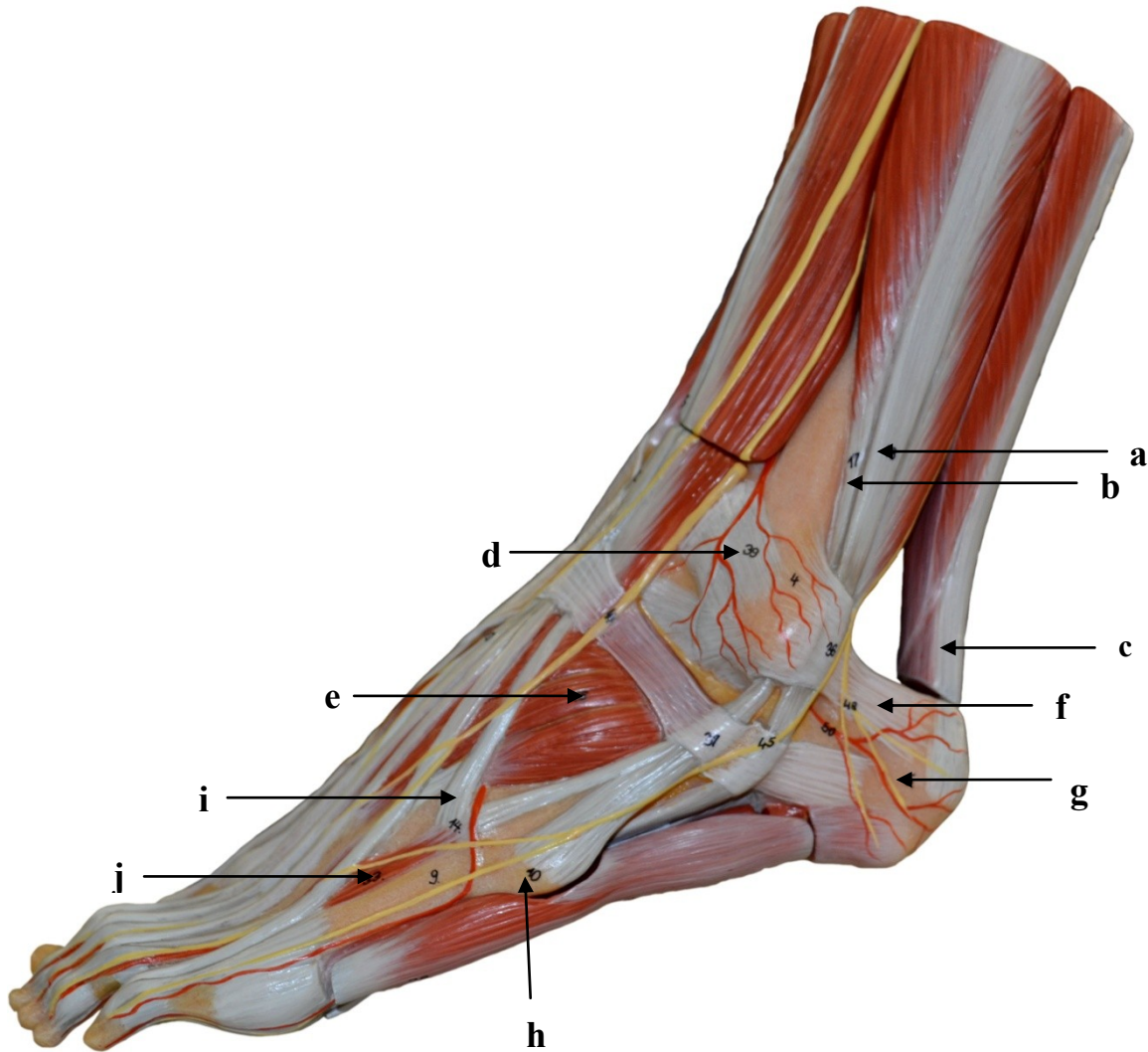
- a)
- b)
- c)
- d)
- e)
- f)
- g)

3.20. MÚSCULOS DO MEMBRO INFERIOR DIREITO: VISTA MEDIAL DO PÉ



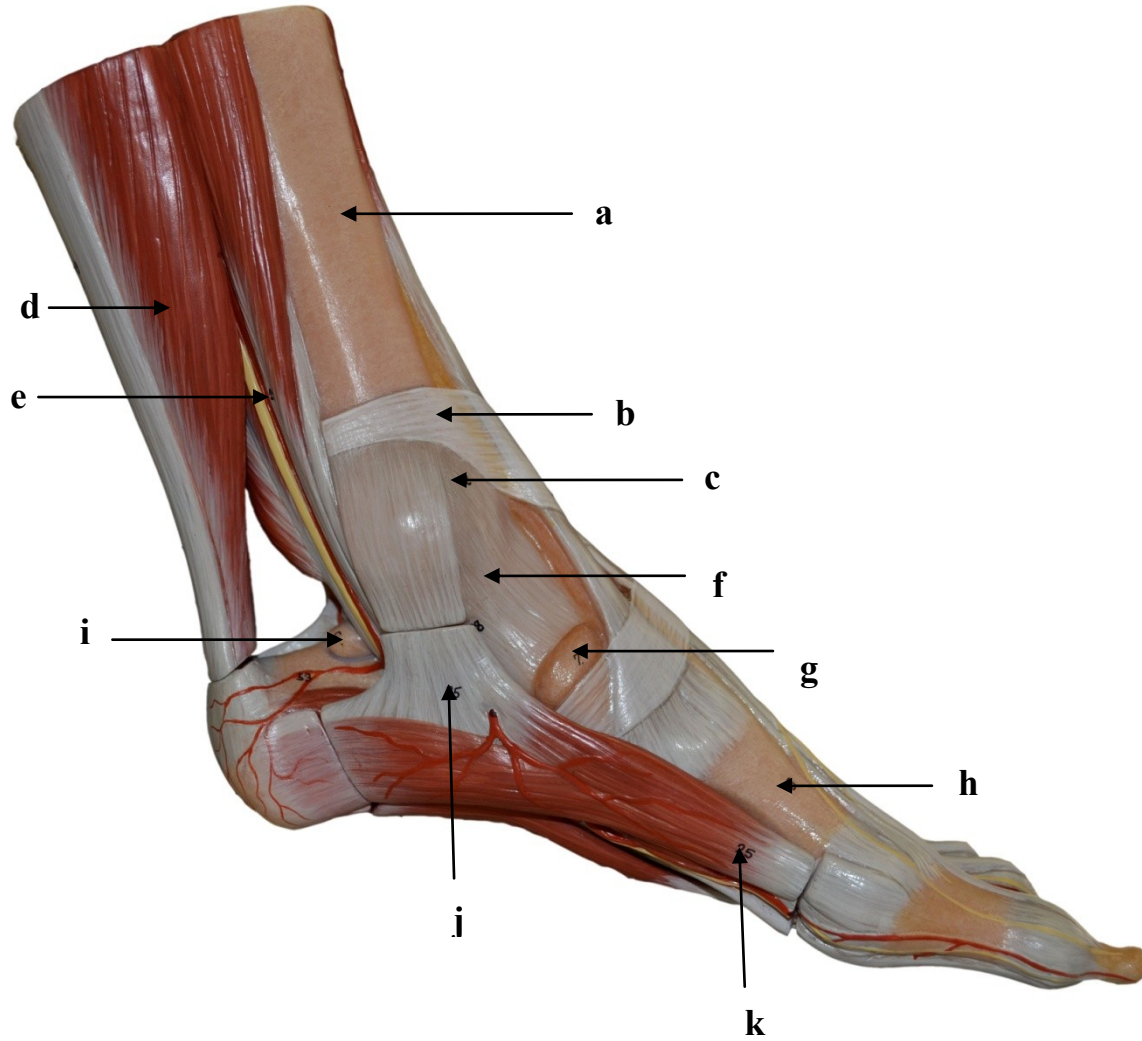
- a)
- b)
- c)
- d)
- e)
- f)
- g)
- h)
- i)
- j)
- k)
- l)
- m)
- n)
- o)
- p)
- q)
- r)
- s)
- t)
- u)

3.21. MÚSCULOS DO MEMBRO INFERIOR ESQUERDO: VISTA LATERAL DO PÉ



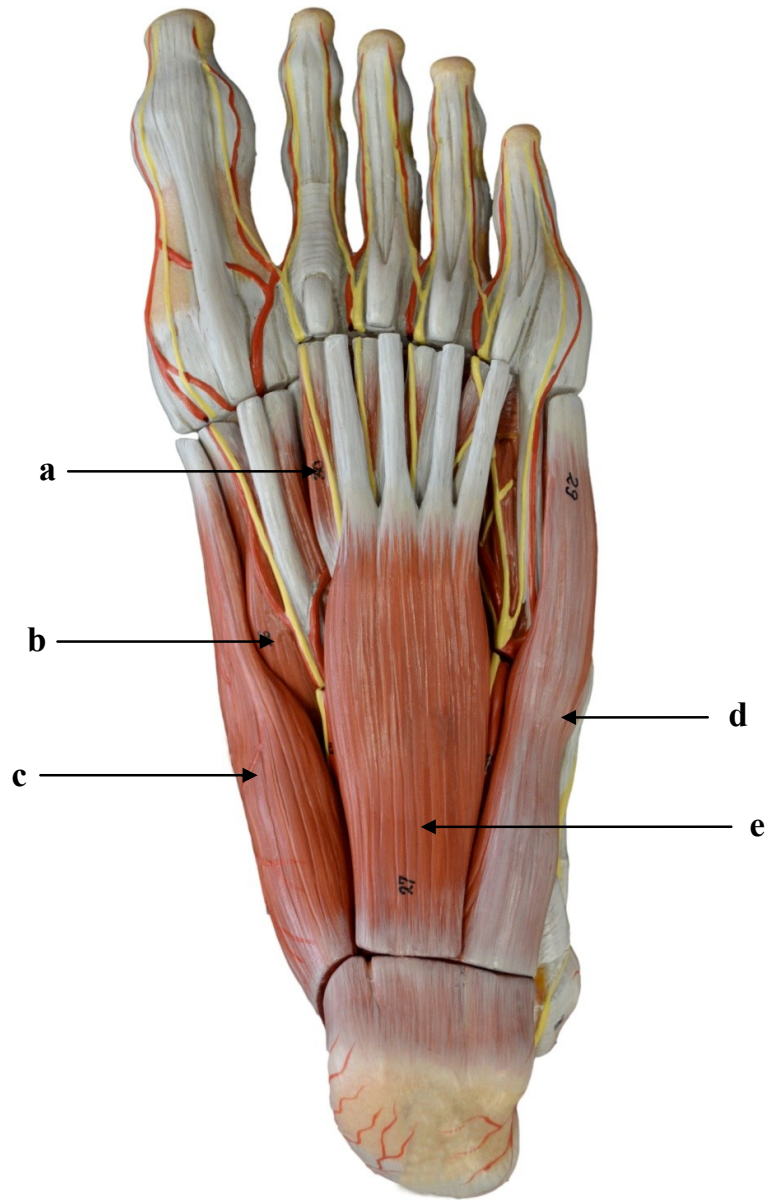
- a)
- b)
- c)
- d)
- e)
- f)
- g)
- h)
- i)
- j)

3.22. MÚSCULOS DO MEMBRO INFERIOR ESQUERDO: VISTA MEDIAL DO PÉ



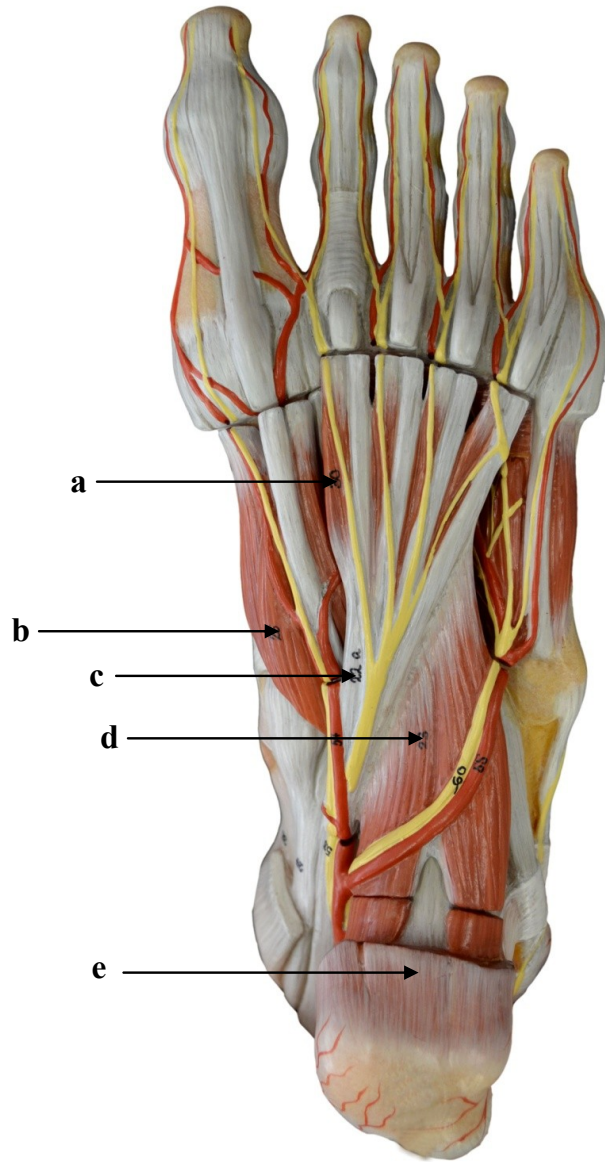
- a)
- b)
- c)
- d)
- e)
- f)
- g)
- h)
- i)
- j)
- k)

3.23. MÚSCULOS DO MEMBRO INFERIOR ESQUERDO: VISTA PLANTAR DO PÉ I



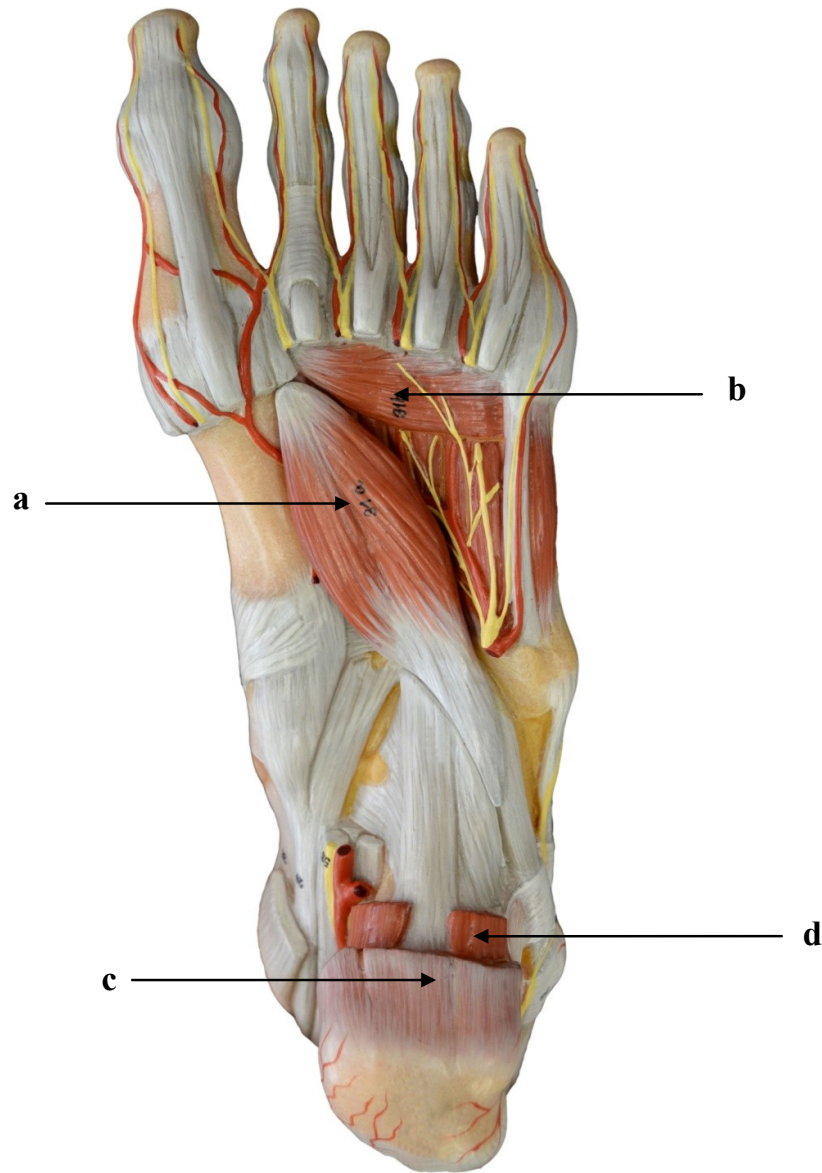
- a)
- b)
- c)
- d)
- e)

3.24. MÚSCULOS DO MEMBRO INFERIOR ESQUERDO: VISTA PLANTAR DO PÉ II



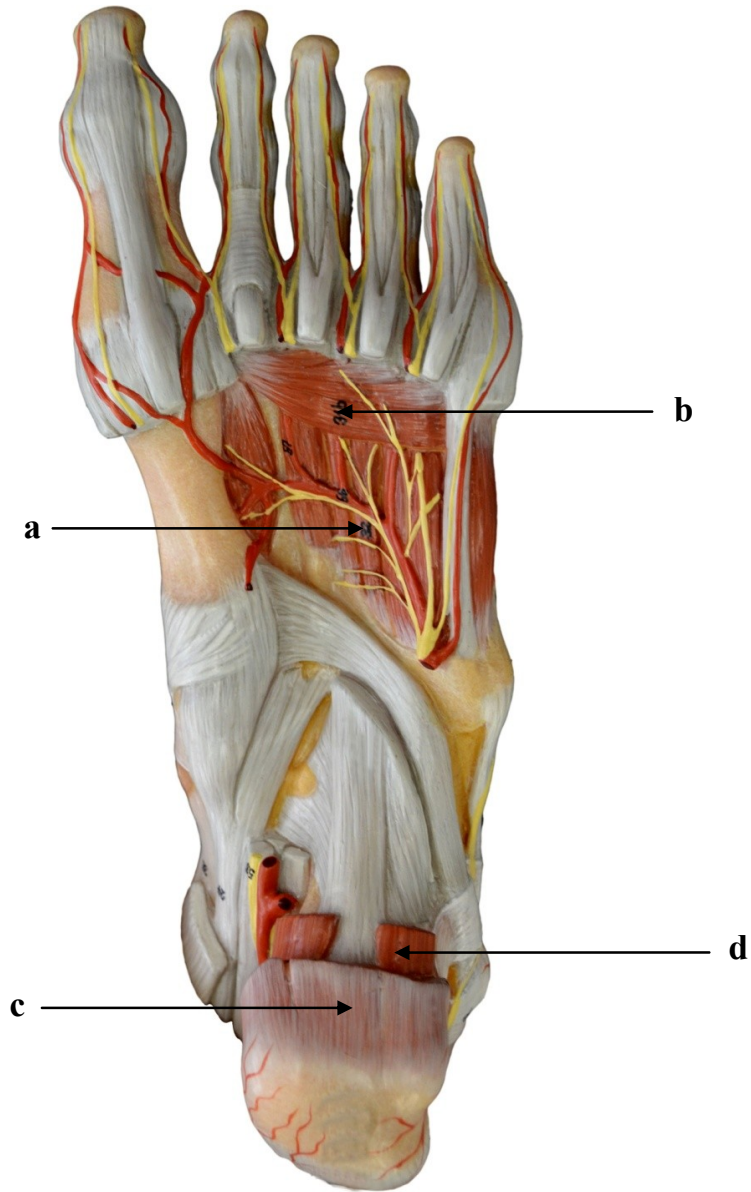
- a)
- b)
- c)
- d)
- e)

3.25. MÚSCULOS DO MEMBRO INFERIOR ESQUERDO: VISTA PLANTAR DO PÉ III



- a)
- b)
- c)
- d)

3.26. MÚSCULOS DO MEMBRO INFERIOR ESQUERDO – VISTA PLANTAR DO PÉ IV



- a)
- b)
- c)
- d)

SISTEMA MUSCULAR

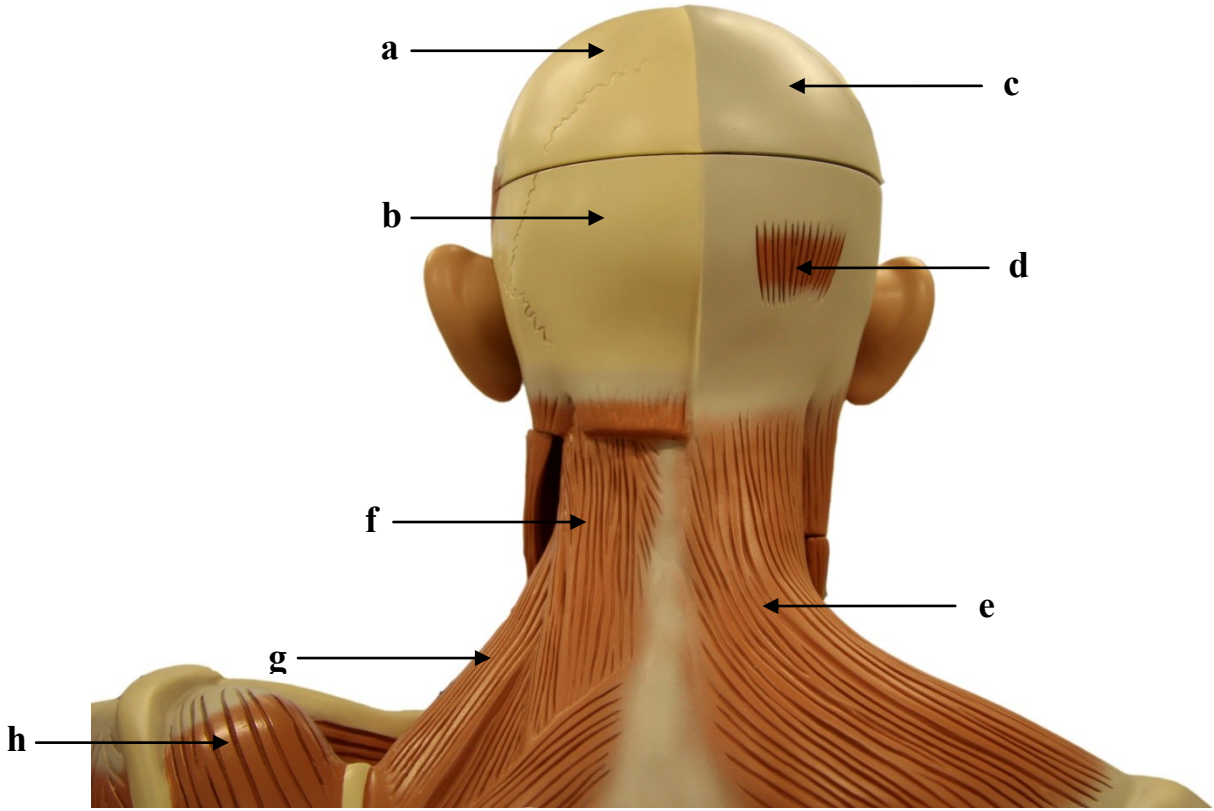
4. TORSO MUSCULAR

Introdução

O torso muscular contém a musculatura da cabeça, do pescoço, do tórax, do abdome e do dorso e alguns músculos do esqueleto apendicular. No dorso, a musculatura está disposta em três camadas, sendo que as duas primeiras compreendem os músculos extrínsecos do dorso, que estão envolvidos com movimentos do cingulo do membro superior. Na camada mais profunda, encontram-se os músculos intrínsecos do dorso, que estão relacionados aos movimentos da coluna vertebral.

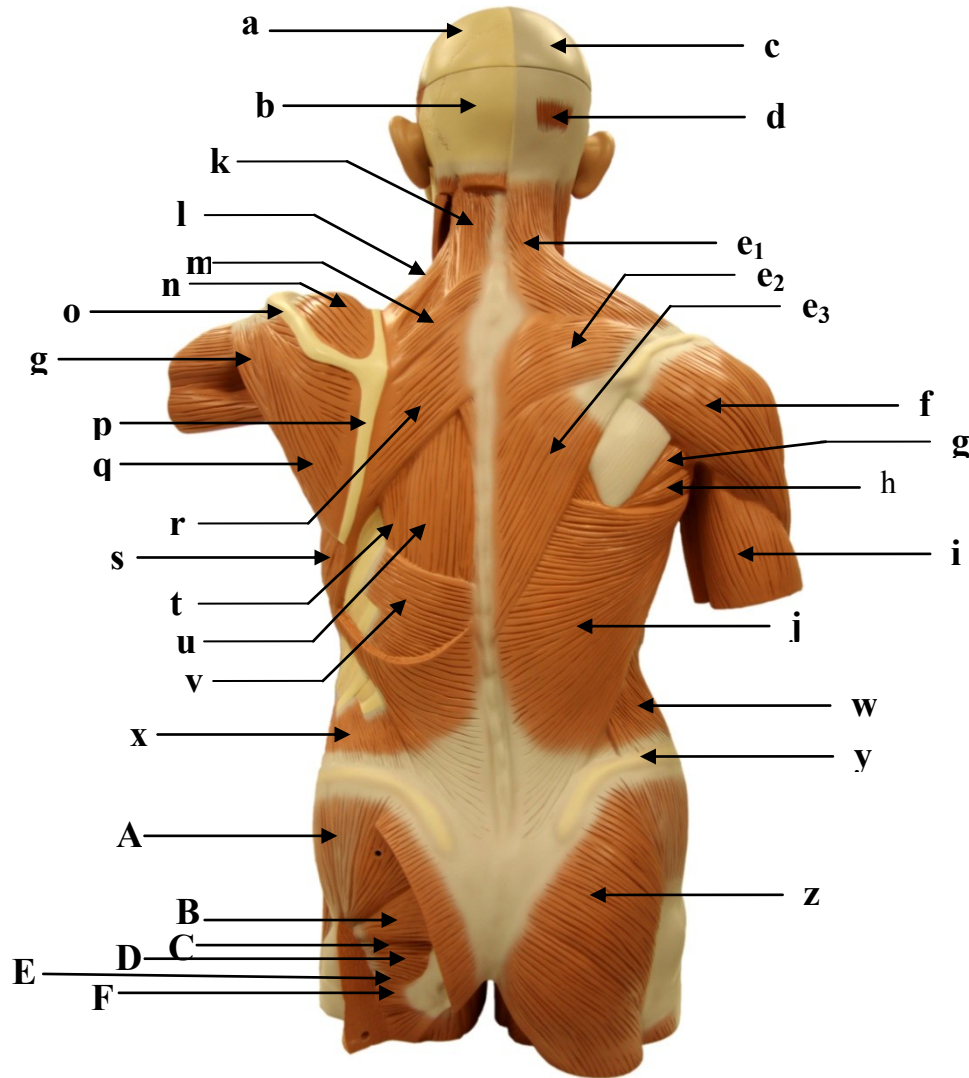
Os músculos reto do abdome e oblíquo externo localizam-se na parte anterior e superficial do abdome. Profundamente ao oblíquo externo localiza-se o músculo oblíquo interno e, profundo a este, o músculo transverso do abdome. Estes músculos possuem fibras de orientação cruzada, as quais fortalecem a parede abdominal, além de estarem envolvidos com a flexão de tronco. No tórax, além de músculos superficiais envolvidos com o movimento do membro superior, existem os músculos intercostais externos e intercostais internos, localizados nos espaços intercostais, estando envolvidos com a movimentação do tórax durante a respiração. Internamente, a caixa torácica é separada da cavidade abdominopélvica pelo músculo diafragma, que é o principal músculo inspiratório.

4.1. TORSO MUSCULAR: VISTA POSTERIOR DA CABEÇA E PESCOÇO



- a)
- b)
- c)
- d)
- e)
- f)
- g)
- h)

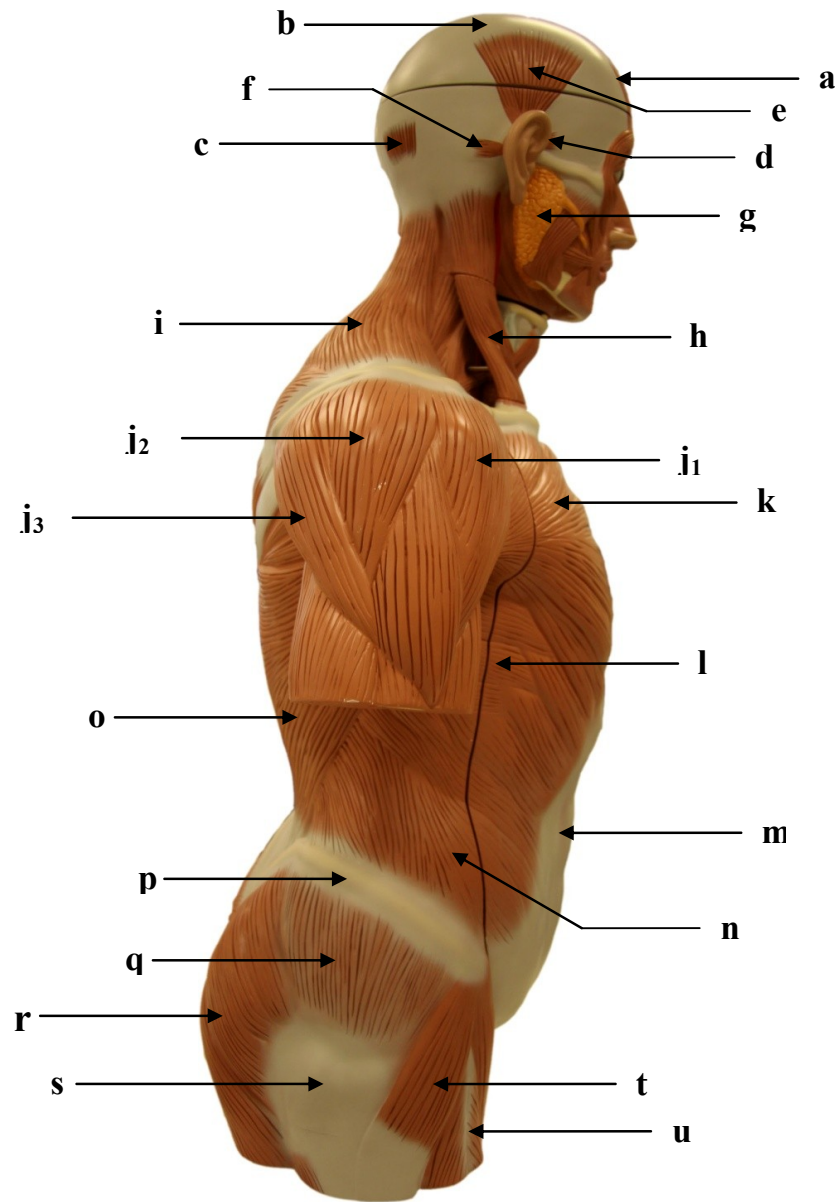
4.2. TORSO MUSCULAR: VISTA POSTERIOR



- a)
- b)
- c)
- d)
- e₁)
- e₂)
- e₃)
- f)
- g)
- h)
- i)
- j)
- k)
- l)
- m)
- n)
- o)
- p)
- q)
- r)
- s)
- t)
- u)
- v)
- w)

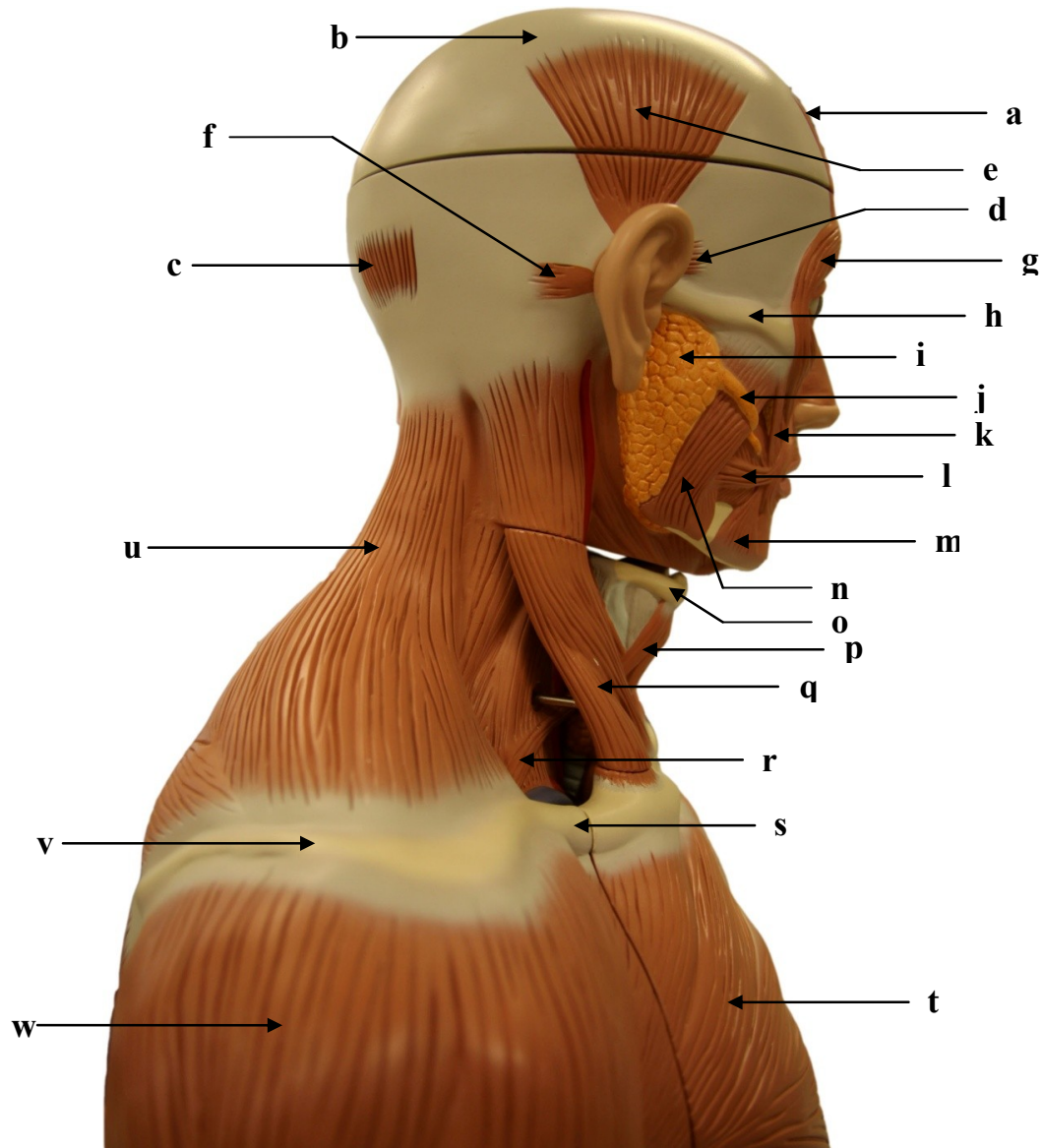
- x)
- y)
- z)
- A)
- B)
- C)
- D)
- E)
- F)

4.3. TORSO MUSCULAR: VISTA LATERAL DIREITA



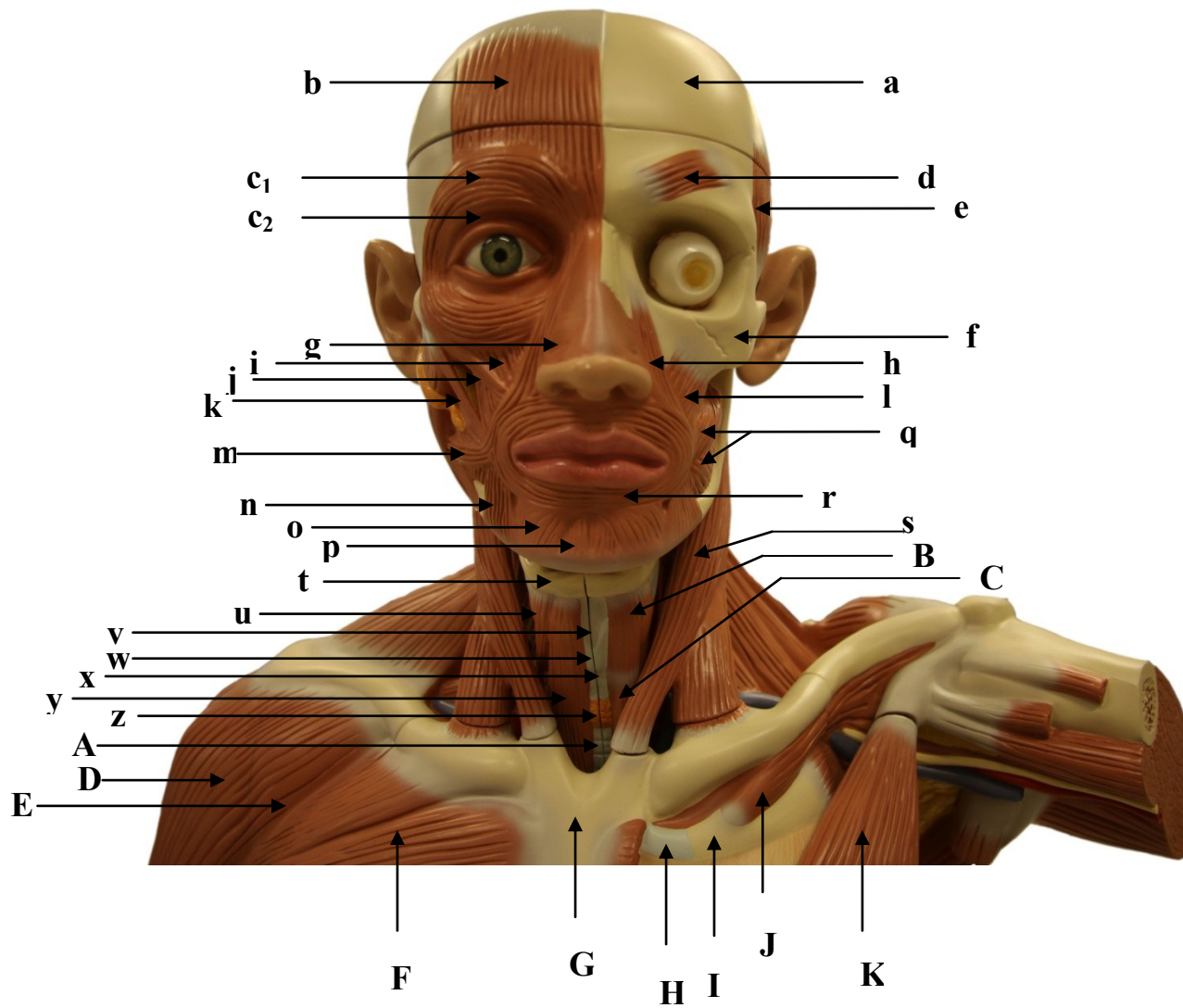
- a)
- b)
- c)
- d)
- e)
- f)
- g)
- h)
- i)
- j₁)
- j₂)
- j₃)
- k)
- l)
- m)
- n)
- o)
- p)
- q)
- r)
- s)
- t)
- u)

4.4. TORSO MUSCULAR: VISTA LATERAL DIREITA DA CABEÇA E PESCOÇO



- a)
- b)
- c)
- d)
- e)
- f)
- g)
- h)
- i)
- j)
- k)
- l)
- m)
- n)
- o)
- p)
- q)
- r)
- s)
- t)
- u)
- v)
- w)

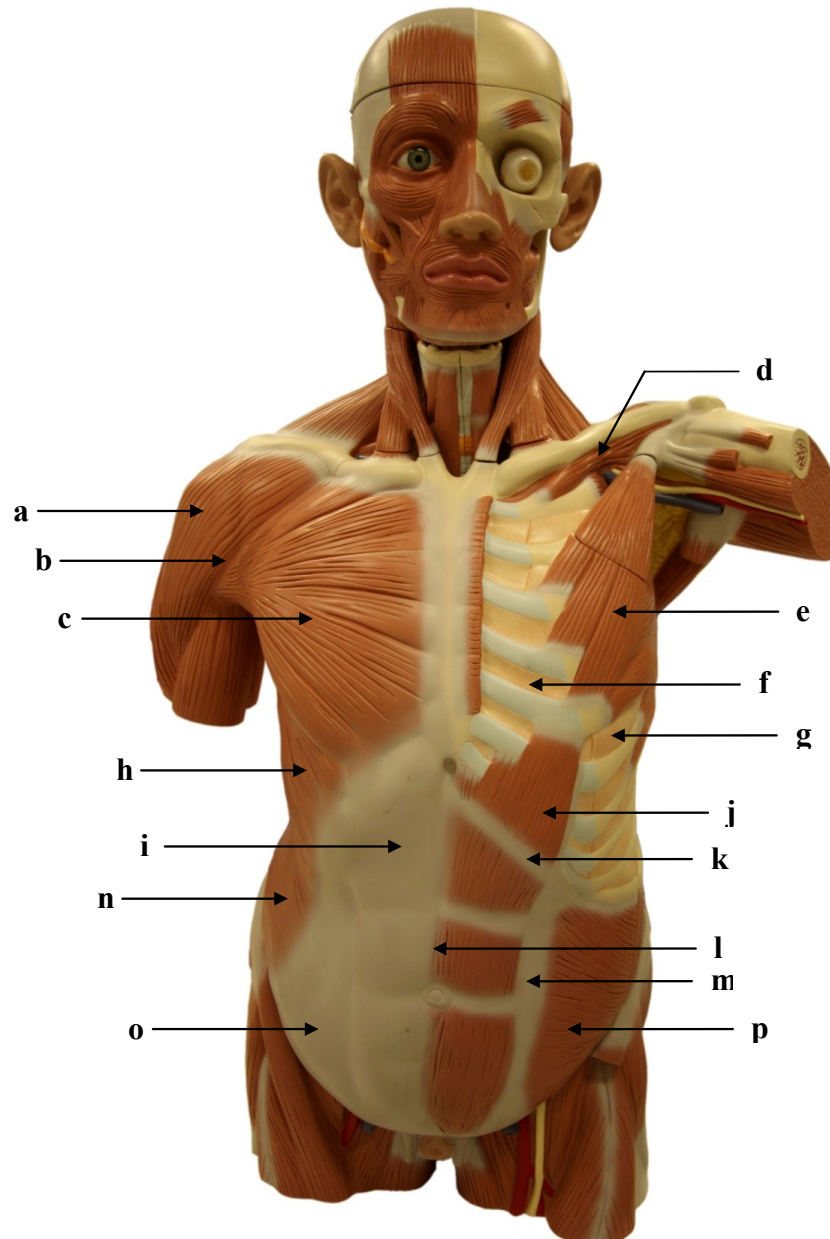
4.5. TORSO MUSCULAR: VISTA ANTERIOR DA CABEÇA E PESCOÇO



- a)
- b)
- c₁)
- c₂)
- d)
- e)
- f)
- g)
- h)
- i)
- j)
- k)
- l)
- m)
- n)
- o)
- p)
- q)
- r)
- s)
- t)
- u)
- v)
- w)
- x)

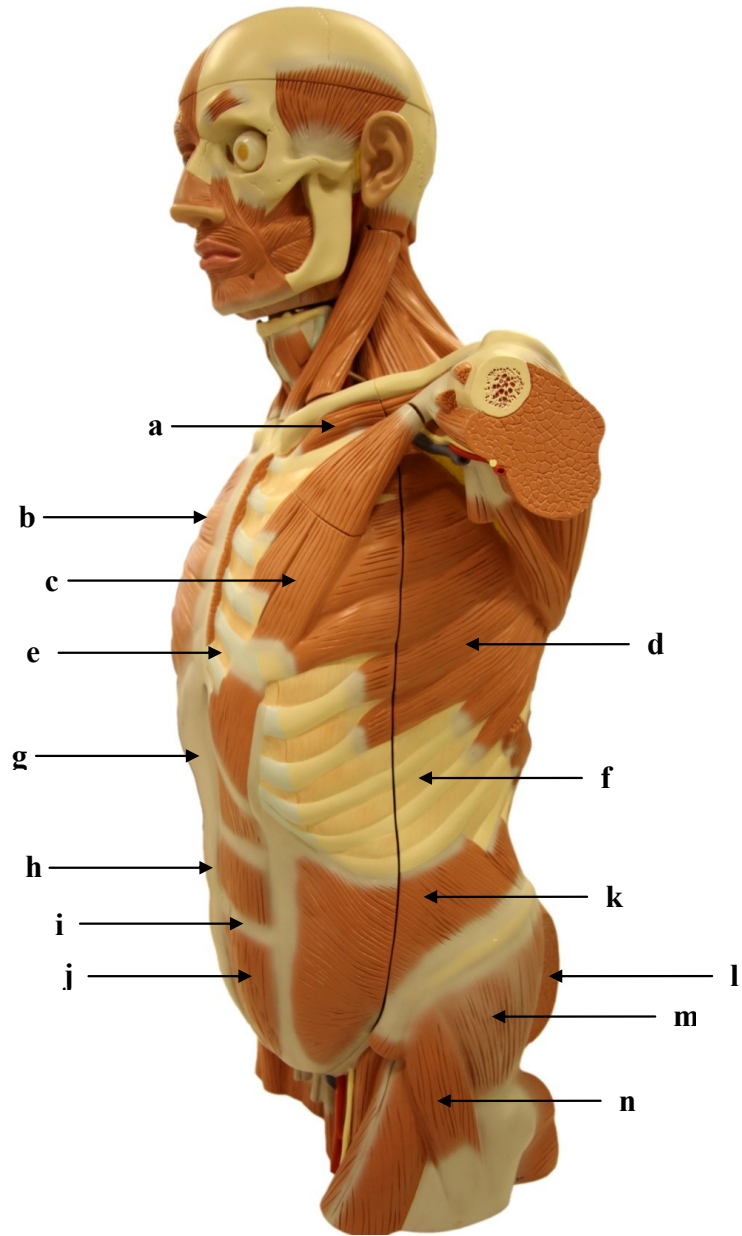
- y)
- z)
- A)
- B)
- C)
- D)
- E)
- F)
- G)
- H)
- I)
- J)
- K)

4.6. TORSO MUSCULAR: VISTA ANTERIOR



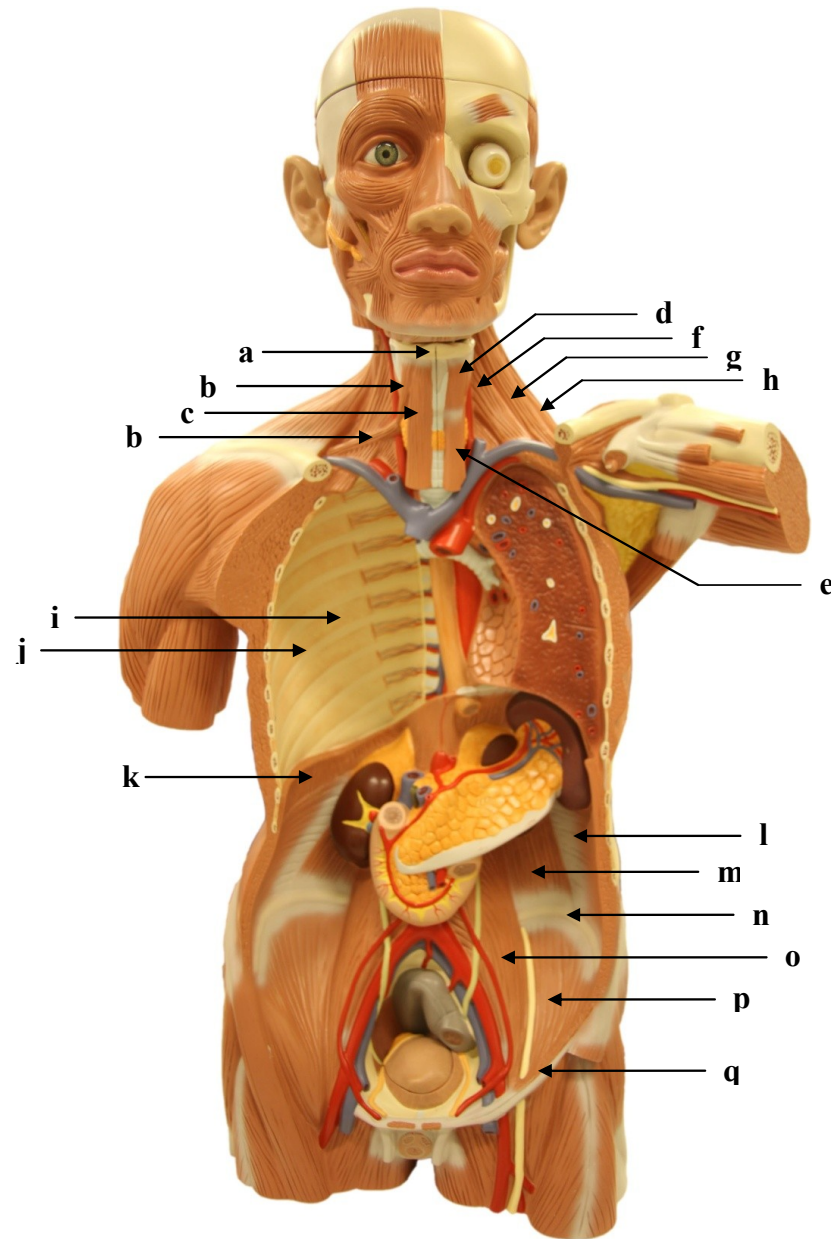
- a)
- b)
- c)
- d)
- e)
- f)
- g)
- h)
- i)
- j)
- k)
- l)
- m)
- n)
- o)
- p)

4.7. TORSO MUSCULAR: VISTA LATERAL ESQUERDA



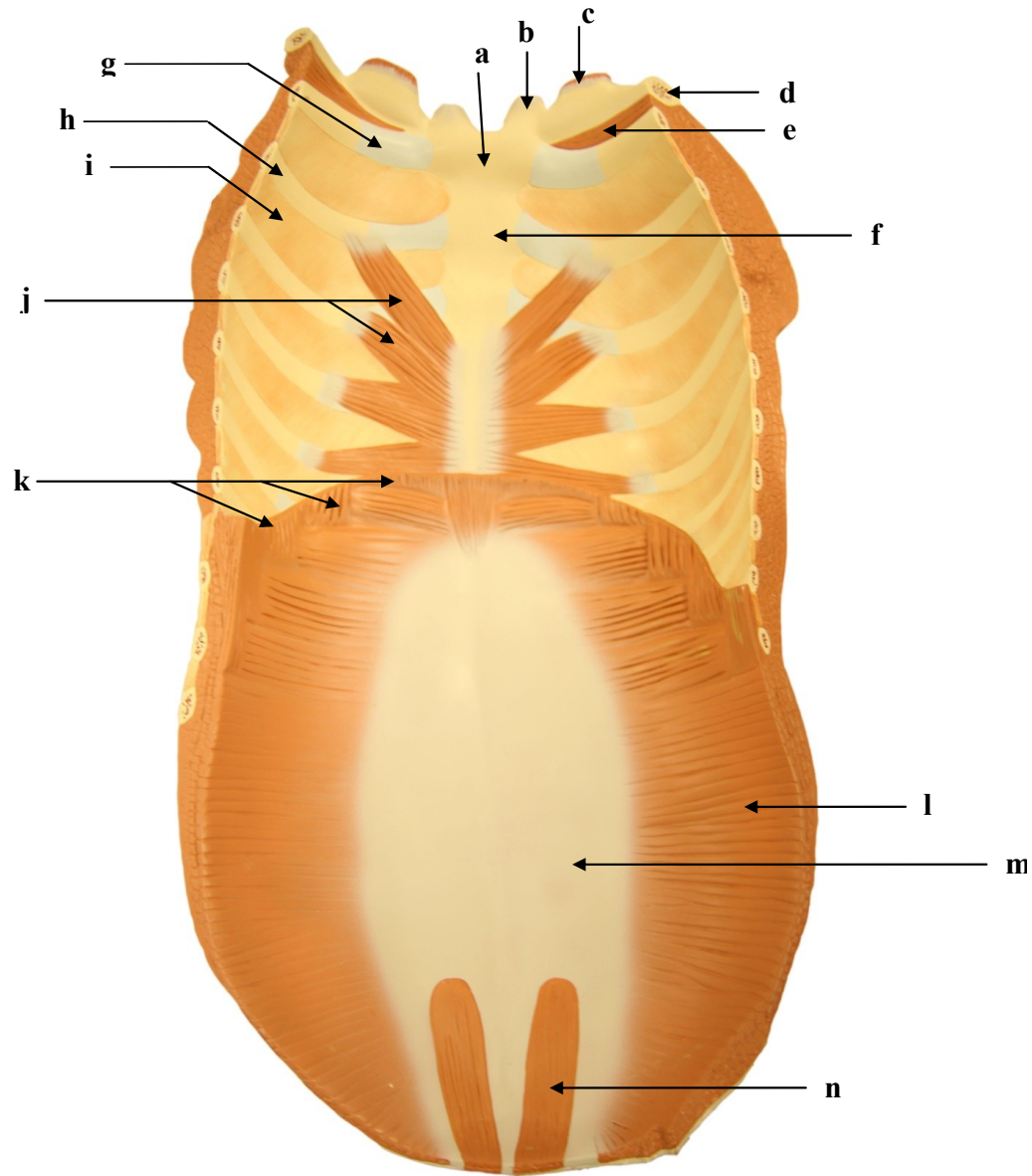
- a)
- b)
- c)
- d)
- e)
- f)
- g)
- h)
- i)
- j)
- k)
- l)
- m)
- n)

4.8. TORSO MUSCULAR: VISTA ANTERIOR



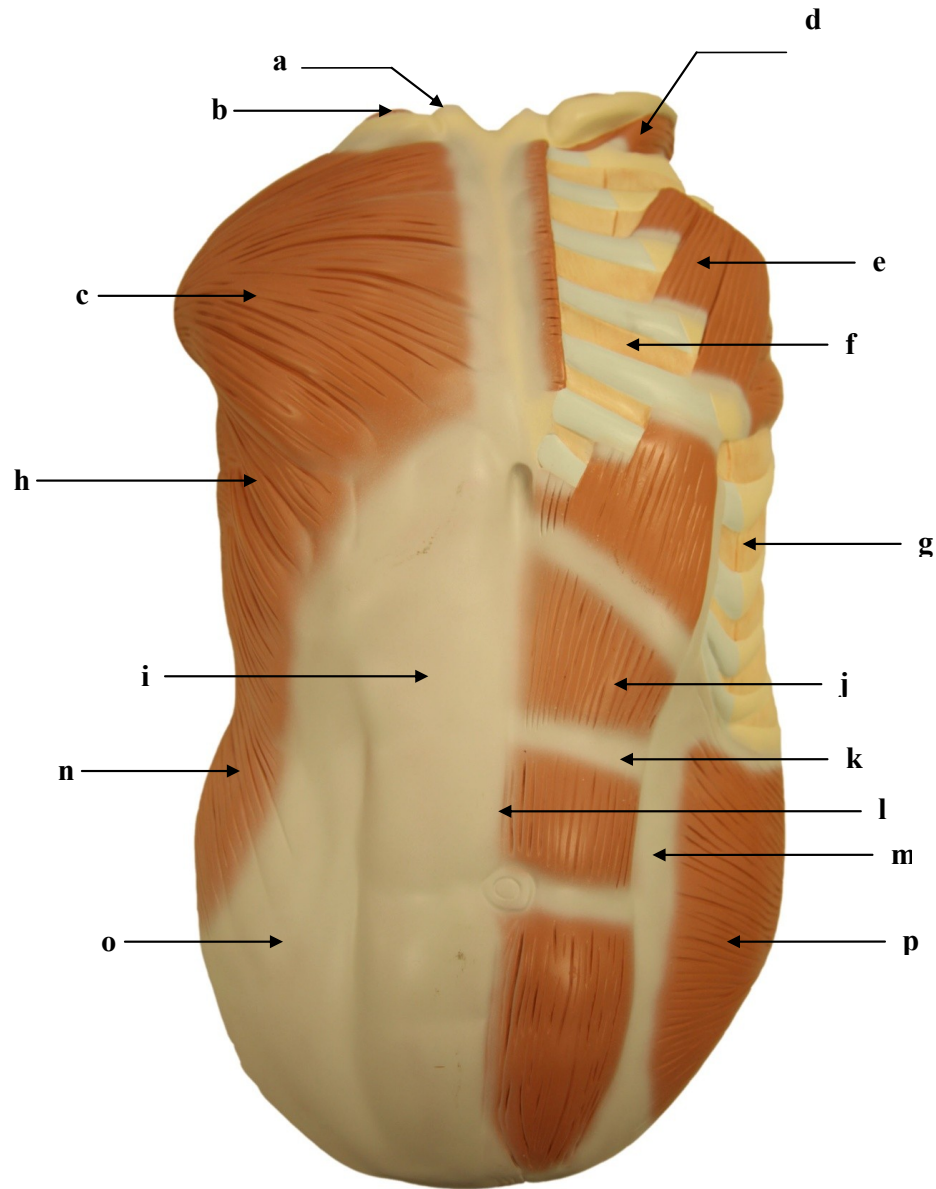
- a)
- b)
- c)
- d)
- e)
- f)
- g)
- h)
- i)
- j)
- k)
- l)
- m)
- n)
- o)
- p)
- q)

4.9. TORSO MUSCULAR: VISTA INTERNA DA PAREDE ANTERIOR DO TÓRAX E ABDOME



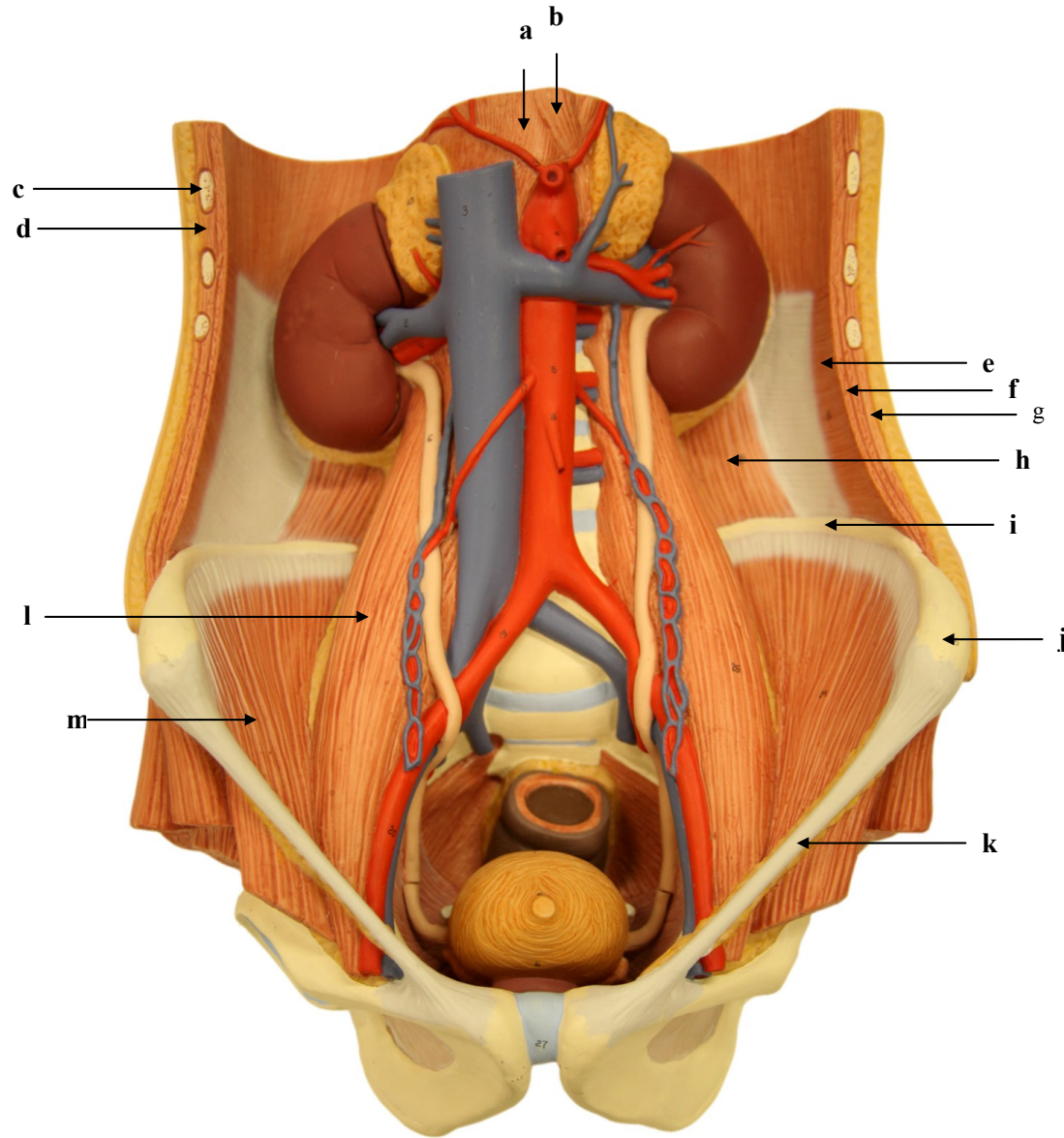
- a)
- b)
- c)
- d)
- e)
- f)
- g)
- h)
- i)
- j)
- k)
- l)
- m)
- n)

4.10. TORSO MUSCULAR: VISTA EXTERNA DA PAREDE ANTERIOR DO TÓRAX E ABDOME



- a)
- b)
- c)
- d)
- e)
- f)
- g)
- h)
- i)
- j)
- k)
- l)
- m)
- n)
- o)
- p)

4.11. PAREDE POSTERIOR DO ABDOME: VISTA ANTERIOR SEM AS VÍSCERAS



- a)
- b)
- c)
- d)
- e)
- f)
- g)
- h)
- i)
- j)
- k)
- l)
- m)

GABARITO

SISTEMA ESQUELÉTICO E ARTICULAR

1. CRÂNIO

1.1. CRÂNIO: VISTA ANTERIOR - I

- a) Osso frontal
- b) Osso parietal
- c) Osso temporal
- d) Osso esfenóide
- e) Osso nasal
- f) Osso zigomático
- g) Osso maxila
- h) Osso mandíbula

1.2 CRÂNIO: VISTA ANTERIOR - II

- a) Osso frontal
- b) Forame supraorbital
- c) Ossos nasais
- d) Lâmina perpendicular do osso etmoide
- e) Osso zigomático
- f) Osso vômer
- g) Osso maxila
- h) Processo estiloide do osso temporal
- i) Ângulo da mandíbula
- j) Mento

1.3 CRÂNIO: VISTA ANTERIOR SEM A MANDÍBULA

- a) Incisura frontal
- b) Glabella
- c) Asa maior do osso esfenóide
- d) Forame infraorbital
- e) Fissura orbital superior
- f) Osso nasal

- g) Abertura piriforme
- h) Osso lacrimal
- i) Osso parietal

1.4 CAVIDADE NASAL EM DETALHE: VISTA ANTERIOR

- a) Osso nasal
- b) Processo frontal da maxila
- c) Fissura orbital superior
- d) Lâmina perpendicular do osso etmoide
- e) Forame infraorbital
- f) Osso vômer
- g) Concha nasal média
- h) Osso zigomático
- i) Concha nasal inferior
- j) Espinha nasal anterior

1.5 CAVIDADE ORBITAL DIREITA: VISTA ANTERIOR

- a) Fissura orbital superior
- b) Face orbital do osso frontal
- c) Osso frontal
- d) Fissura orbital superior
- e) Face orbital da asa maior do osso esfenóide
- f) Osso nasal
- g) Processo frontal da maxila
- h) Osso lacrimal
- i) Face orbital da maxila
- j) Osso zigomático
- k) Forame infraorbital

1.6 OSSO MAXILA: VISTA ANTERIOR

- a) Osso nasal
- b) Abertura piriforme

- c) Osso lacrimal
- d) Osso zigomático
- e) Osso maxila

1.7 CRÂNIO: VISTA LATERAL DIREITA

- a) Osso frontal
- b) Osso parietal
- c) Processo zigomático do osso temporal
- d) Parte escamosa do osso temporal
- e) Osso nasal
- f) Osso zigomático
- g) Osso maxila
- h) Osso occipital
- i) Meato acústico externo
- j) Ramo da mandíbula
- k) Osso lacrimal
- l) Lâmina orbital do osso etmoide

1.8 CRÂNIO: VISTA LATERAL DIREITA

- a) Sutura coronal
- b) Osso frontal
- c) Osso parietal
- d) Glabela
- e) Osso nasal
- f) Espinha nasal anterior
- g) Parte escamosa do osso temporal
- h) Osso zigomático
- i) Processo zigomático do osso temporal
- j) Osso maxila
- k) Processo coronoide
- l) Meato acústico externo
- m) Osso occipital
- n) Processo condilar
- o) Processo mastoideo

- p) Processo estiloide
- q) Ângulo da mandíbula
- r) Forame mental

1.9 ESPLANCNOCRÂNIO EM DETALHE: VISTA LATERAL ESQUERDA

- a) Osso frontal
- b) Incisura supraorbital
- c) Fossa temporal
- d) Processo frontal do osso maxila
- e) Osso nasal
- f) Osso lacrimal
- g) Asa maior do osso esfenoide
- h) Processo frontal do osso zigomático
- i) Forame zigomaticofacial
- j) Osso zigomático
- k) Espinha nasal anterior
- l) Processo coronoide da mandíbula

1.10 CRÂNIO: VISTA LATERAL ESQUERDA

- a) Fossa temporal
- b) Ptério
- c) Astério

1.11 ABÓBODA CRANIANA: VISTA SUPEROPOSTERIOR

- a) Bregma
- b) Sutura coronal
- c) Sutura sagital
- d) Lambda
- e) Sutura lambdoide
- f) Osso occipital
- g) Osso parietal

1.12 CRÂNIO: VISTA SUPERIOR

- a) Incisivo central superior esquerdo (dente 21)
- b) Osso nasal esquerdo

- c) Osso maxila direito
- d) Osso zigomático direito
- e) Canal lacrimal
- f) Osso frontal
- g) Sutura coronal
- h) Sutura sagital
- i) Lambda
- j) Osso parietal direito

1.13 CRÂNIO: VISTA POSTERIOR

- a) Sutura sagital
- b) Osso parietal esquerdo
- c) Osso parietal direito
- d) Osso occipital
- e) Sutura lambdoide
- f) Processo mastoide do osso temporal
- g) Protuberância occipital externa do osso occipital
- h) Ângulo da mandíbula

1.14. CRÂNIO: VISTA INFERIOR

- a) Espinhas mentuais
- b) Palato duro
- c) Corpo da mandíbula
- d) Concha nasal inferior
- e) Processo medial da lâmina pterigoidea do osso esferoide
- f) Forame palatino menor
- g) Osso vómer
- h) Processo estiloideo
- i) Meato acústico externo
- j) Protuberância occipital externa
- k) Linha nugal inferior
- l) Forame magno
- m) Côndilo occipital

1.15 CRÂNIO: VISTA INFERIOR

- a) Cóano
- b) Fissura orbital superior
- c) Lâmina lateral do processo pterigoideo do osso esferoide
- d) Lâmina medial do processo pterigoideo do osso esferoide
- e) Osso vómer
- f) Forame oval
- g) Forame lacerado
- h) Processo estiloide do osso temporal
- i) Processo condilar da mandíbula
- j) Fossa mandibular do osso temporal
- k) Canal carótico
- l) Côndilo occipital
- m) Forame magno
- n) Forame estilomastoideo
- o) Processo mastoide
- p) Osso occipital

1.16 CRÂNIO: VISTA INFERIOR

- a) Mandíbula
- b) Fossa incisiva
- c) Fissura palatina mediana
- d) Processo pterigoideo do osso esferoide
- e) Osso palatino
- f) Osso vómer
- g) Processo zigomático do osso temporal
- h) Canal carótico (abertura externa)
- i) Côndilo occipital
- j) Asa do osso vómer
- k) Processo estiloide do osso temporal
- l) Fossa pterigoidea do osso esferoide
- m) Clivo
- n) Processo condilar da mandíbula

- o) Forame magno
- p) Protuberância occipital externa

1.17 OSSO OCCIPITAL: VISTA INFERIOR

- a) Clivo
- b) Côndilo occipital
- c) Canal condilar
- d) Protuberância occipital externa
- e) Osso parietal
- f) Processo mastoideo do osso temporal
- g) Forame mastoideo
- h) Forame magno
- i) Forame lacerado

1.18 OSSO ESFENOIDE: VISTA INFERIOR

- a) Osso palatino
- b) Corpo da mandíbula
- c) Espinha nasal posterior
- d) Osso vômer
- e) Processo zigomático do osso temporal
- f) Processo pterigoide, lâmina medial
- g) Processo pterigoide, lâmina lateral
- h) Clivo

- i) Processo estiloide do osso temporal
- j) Cabeça da mandíbula
- k) Forame magno

1.19 OSSO TEMPORAL: VISTA LATERAL ESQUERDA

- a) Asa maior do osso esfenóide
- b) Processo temporal do osso zigomático
- c) Ramo da mandíbula
- d) Processo zigomático
- e) Tubérculo articular
- f) Face temporal
- g) Osso parietal

- h) Meato acústico externo
- i) Processo condilar da mandíbula
- j) Processo mastoideo
- k) Osso occipital
- l) Processo estiloide do osso temporal
- m) Parte escamosa do osso esfenóide
- n) Parte petrosa do osso esfenóide
- o) Parte timpânica do osso esfenóide

1.20 FOSSAS ANTERIOR, MÉDIA E POSTERIOR: VISTA SUPERIOR DA BASE DO CRÂNIO

- a) Fossa anterior
- b) Fossa média
- c) Fossa posterior

1.21 FOSSA ANTERIOR: VISTA SUPERIOR DA BASE DO CRÂNIO

- a) Sulco do seio sagital superior
- b) Crista frontal
- c) Crista etmoidal
- d) Lâmina cribiforme
- e) Forame cego
- f) Face superior da parte orbital do osso frontal

1.22 FOSSA POSTERIOR: VISTA SUPERIOR DA BASE DO CRÂNIO

- a) Forame magno
- b) Sulco do seio transversal
- c) Sulco do seio sigmoide
- d) Eminência cruciforme
- e) Fossa cerebral
- f) Clivo
- g) Forame jugular

1.23 FOSSA MÉDIA: VISTA SUPERIOR DA BASE DO CRÂNIO

- a) Processos clinóides anteriores
- b) Asa menor do osso esfenóide
- c) Asa maior do osso esfenóide

- d) Processos clinoides posteriores
- e) Dorso da sela turca
- f) Sulcos dos vasos meníngeos médios
- g) Canal óptico
- h) Clivo
- i) Parte petrosa do osso temporal (ou rochedo temporal)
- j) Forame magno
- k) Fossa hipofisial
- l) Sulco do seio petroso superior
- m) Limite anterior do osso esfenóide
- n) Canal carótico no ápice petroso

1.24 FORAMES DA FOSSA MÉDIA E POSTERIOR: VISTA SUPERIOR DA BASE CRÂNIO- CORTE TRANSVERSAL

- a) Canal óptico
- b) Forame oval
- c) Forame lacerado
- d) Forame espinhoso
- e) Forame jugular
- f) Forame magno

1.25 E 1.26 NÃO POSSUEM GABARITO

1.27 MANDÍBULA: VISTA ANTERIOR

- a) Processo alveolar
- b) Tubérculo mental
- c) Forame mental
- d) Processo condilar da mandíbula
- e) Processo coronoide da mandíbula

1.28 MANDÍBULA: VISTA CRANIAL

- a) Cabeça da mandíbula
- b) Colo da mandíbula
- c) Incisura da mandíbula
- d) Processo coronoide
- e) Processo condilar

- f) Corpo da mandíbula
- g) Ramo da mandíbula

1.29 MANDÍBULA: VISTA CRANIAL

- a) Segundo molar inferior direito
- b) Primeiro molar inferior direito
- c) Segundo pré-molar inferior direito
- d) Primeiro pré-molar inferior direito
- e) Canino inferior direito
- f) Incisivo lateral inferior direito
- g) Incisivo central inferior direito
- h) Dente 31
- i) Dente 32
- j) Dente 33
- k) Dente 34
- l) Dente 35
- m) Dente 36
- n) Dente 37

1.30 MANDÍBULA: VISTA CRANIAL

- a) Distal
- b) Vestibular/bucal
- c) Oral/lingual
- d) Mesial
- e) Oral/lingual
- f) Mesial
- g) Distal
- h) Vestibular/labial

1.31 MANDÍBULA: VISTA LATERAL DIREITA

- a) Cabeça
- b) Processo coronoide
- c) Ramo
- d) Ângulo
- e) Linha oblíqua

- f) Corpo
- g) Forame mentual

1.32 OSSO HIOIDE

- a) Corno menor
- b) Corno maior
- c) Corpo

2. MEMBRO SUPERIOR

2.1 CLAVÍCULA DIREITA: VISTA SUPERIOR

- a) Extremidade acromial
- b) Corpo
- c) Face articular esternal
- d) Extremidade esternal
- e) Tubérculo conoide

2.2 CLAVÍCULA DIREITA: VISTA INFERIOR

- a) Face articular acromial
- b) Extremidade acromial
- c) Tubérculo conoide
- d) Sulco do músculo subclávio
- e) Impressão do ligamento costoclavicular
- f) Extremidade esternal

2.3 ESCÁPULA DIREITA: VISTA ANTERIOR

- a) Acrômio
- b) Processo coracoide
- c) Cavidade glenoidal
- d) Tubérculo infraglenoidal
- e) Colo da escápula
- f) Incisura da escápula
- g) Borda lateral
- h) Borda medial
- i) Ângulo inferior

2.4 ESCÁPULA DIREITA: VISTA POSTERIOR

- a) Ângulo superior

- b) Espinha da escápula
- c) Borda medial
- d) Acrômio
- e) Processo coracoide
- f) Cavidade glenoidal
- g) Tubérculo infraglenoidal
- h) Borda lateral
- i) Ângulo inferior

2.5 ESCÁPULA DIREITA: VISTA LATERAL

- a) Acrômio
- b) Processo coracoide
- c) Cavidade glenoidal
- d) Tubérculo infraglenoidal
- e) Face posterior
- f) Borda lateral

2.6 ÚMERO DIREITO: VISTA ANTERIOR

- a) Tubérculo maior
- b) Cabeça do úmero
- c) Tubérculo menor
- d) Colo anatômico
- e) Colo cirúrgico
- f) Crista do tubérculo maior
- g) Crista supracondilar lateral
- h) Fossa radial
- i) Epicôndilo lateral
- j) Fossa coronoidea
- k) Epicôndilo medial
- l) Tróclea
- m) Capítulo

2.7 ÚMERO DIREITO: VISTA POSTERIOR

- a) Cabeça do úmero
- b) Tubérculo maior

- c) Sulco do nervo radial (sulco radial)
- d) Borda medial
- e) Crista supracondilar medial
- f) Epicôndilo medial
- g) Fossa do olécrano
- h) Sulco do nervo ulnar (sulco ulnar)
- i) Tróclea
- j) Epicôndilo lateral

2.8 ULNA DIREITA: VISTA LATERAL

- a) Incisura troclear
- b) Olécrano
- c) Face medial
- d) Cabeça da ulna
- e) Processo estiloide da ulna

2.9 ULNA DIREITA: VISTA POSTERIOR

- a) Olécrano
- b) Incisura radial
- c) Face medial
- d) Borda posterior
- e) Face posterior
- f) Cabeça da ulna
- g) Processo estiloide da ulna

2.10 RÁDIO DIREITO: VISTA ANTERIOR

- a) Cabeça
- b) Colo
- c) Tuberosidade do rádio
- d) Borda anterior
- e) Borda interóssea
- f) Face anterior
- g) Face articular do rádio
- h) Processo estiloide do rádio

2.11 RÁDIO DIREITO: VISTA POSTERIOR

- a) Cabeça do rádio (circunferência articular)
- b) Tuberosidade do rádio
- c) Borda interóssea
- d) Borda posterior
- e) Tubérculo dorsal
- f) Processo estiloide do rádio

2.12. RÁDIO ESQUERDO: FACE ARTICULAR DISTAL

- a) Circunferência articular
- b) Face articular carpal
- c) Processo estiloide do rádio

2.13 MÃO DIREITA: VISTA PALMAR

- a) Cabeça da falange distal do IV metacarpo
- b) Corpo da falange distal do III metacarpo
- c) Base da falange distal do V metacarpo
- d) Corpo da falange média do IV metacarpo
- e) Corpo da falange média do III metacarpo
- f) Base da falange distal do II metacarpo
- g) Base da falange média do II metacarpo
- h) Corpo da falange média do V metacarpo
- i) Cabeça da falange média do IV metacarpo
- j) Corpo da falange proximal do III metacarpo
- k) Base da falange proximal do II metacarpo
- l) Corpo da falange distal do I metacarpo
- m) Cabeça da falange proximal do I metacarpo
- n) Base da falange proximal do V metacarpo
- o) Cabeça do II metacarpo
- p) Cabeça do I metacarpo
- q) Corpo do V metacarpo
- r) Corpo do IV metacarpo
- s) Base do III metacarpo
- t) Osso trapezoide

- u) Osso trapézio
- v) Osso capitato
- w) Osso hamato
- x) Osso pisiforme
- y) Osso semilunar
- z) Osso escafoide
- A) Osso piramidal

2.14 FALANGE E METACARPO: VISTA PALMAR

- a) Cabeça
- b) Corpo
- c) Base

2.15 OSSOS DO CARPO MÃO DIREITA: VISTA PALMAR

- a) Base do V metacarpo
- b) Osso pisiforme
- c) Osso hamato (uncinado)
- d) Osso capitato
- e) Osso escafoide
- f) Osso trapézio
- g) Osso trapezoide
- h) Osso semilunar
- i) Osso piramidal

- j) Corpo do I metacarpo

- k) Tubérculo do osso escafoide

- l) Hâmulo do osso hamato

2.16 MÃO DIREITA: VISTA DORSAL

- a) Falange distal do II metacarpo
- b) Falange distal do III metacarpo
- c) Base da falange média do II metacarpo
- d) Corpo da falange média do III metacarpo
- e) Corpo da falange média do IV metacarpo
- f) Corpo da falange distal do IV metacarpo
- g) Corpo da falange distal do V metacarpo

- h) Cabeça da falange proximal do III metacarpo

- i) Corpo da falange proximal do II metacarpo

- j) Cabeça da falange média do V metacarpo

- k) Base da falange proximal do V metacarpo

- l) Base da falange proximal do IV metacarpo

- m) Base da falange distal do I metacarpo

- n) Corpo da falange proximal do I metacarpo

- o) Cabeça do II metacarpo

- p) Cabeça do III metacarpo

- q) Corpo do IV metacarpo

- r) Base do V metacarpo

- s) Corpo do I metacarpo

- t) Osso hamato

- u) Osso piramidal

- v) Osso semilunar

- w) Osso escafoide

- x) Osso trapézio

- y) Osso trapezoide

- z) Osso capitato

2.17 ARTICULAÇÃO GLENOUMERAL: OMBRO DIREITO - VISTA ANTERIOR

- a) Osso clavícula

- b) Fossa subescapular da escápula

- c) Processo coracoide

- d) Tubérculo maior do úmero

- e) Acrômio

- f) Ligamentos capsulares

- g) Ligamento coracoacromial

- h) Ligamento trapezoide

- i) Ligamento conoide

- j) Cápsula da articulação acromioclavicular

2.18 ARTICULAÇÃO GLENOUMERAL: OMBRO DIREITO - VISTA POSTERIOR

- a) Espinha da escápula
- b) Fossa supraespal da escápula
- c) Fossa infraespal da escápula
- d) Tubérculo maior do úmero
- e) Acrômio
- f) Cápsula da articulação acromioclavicular
- g) Ligamentos Capsulares
- h) Ligamento coracoumeral

2.19 ARTICULAÇÃO UMERORADIAL: COTOVELO DIREITO - VISTA POSTERIOR

- a) Osso úmero
- b) Osso ulna
- c) Osso rádio
- d) Cápsula articular
- e) Ligamento colateral ulnar

2.20 ARTICULAÇÃO UMERORADIAL: COTOVELO DIREITO - VISTA ANTERIOR

- a) Osso úmero
- b) Osso ulna
- c) Osso rádio
- d) Cápsula articular
- e) Ligamento colateral ulnar
- f) Tendão do músculo bíceps braquial

2.21 ARTICULAÇÃO RADIOCÁRPICA: PUNHO DIREITO - VISTA PALMAR

- a) Osso rádio
- b) Osso ulna
- c) Membrana interóssea
- d) Parte do ligamento carpal transverso
- e) Ligamento radiocarpal palmar
- f) Ligamento radioulnar palmar

- g) Ligamento ulnocarpal palmar
- h) Ligamentos metacarpais transversos profundos
- i) Margens cortadas das bainhas fibrosas dos dedos da mão
- j) Cápsula articular da articulação interfalângica
- k) Ligamentos palmares
- l) Tendão do flexor ulnar do carpo seccionado

2.22 ARTICULAÇÃO RADIOCÁRPICA: PUNHO DIREITO - VISTA DORSAL

- a) Osso rádio
- b) Osso ulna
- c) Membrana interóssea
- d) Ligamento radiocárpico dorsal
- e) Ligamento colateral radial
- f) Ligamento colateral ulnar
- g) Ligamento ulnocárpico dorsal
- h) Ligamentos carpometacárpicos dorsais
- i) Ligamentos metacárpicos dorsais
- j) Ligamentos colaterais

3. MEMBRO INFERIOR

3.1 OSSO PÉLVICO DIREITO: VISTA LATERAL

- a) Crista ilíaca
- b) Lábio externo da crista ilíaca
- c) Lábio interno da crista ilíaca
- d) Acetábulo
- e) Face semilunar do acetábulo
- f) Fossa do acetábulo
- g) Incisura do acetábulo
- h) Forame obturado
- i) Tuberosidade isquiática
- j) Ramo do ísquio
- k) Ramo inferior do púbis
- l) Ramo superior do púbis

m) Tubérculo púbico

n) Crista obturatória

o) Asa do ílio (face glútea)

3.2 OSSO PÉLVICO DIREITO: VISTA ANTERIOR

a) Crista ilíaca

b) Espinha ilíaca póstero-superior (MANTER PADRONIZAÇÃO)

c) Espinha ilíaca póstero-inferior (IDEM)

d) Espinha isquiática

e) Espinha ilíaca ântero-superior

f) Espinha ilíaca ântero-inferior

g) Tuberosidade ilíaca

h) Face auricular

i) Incisura isquiática menor

j) Linha pectínea do osso púbis

k) Face sinfisal do osso púbis

l) Linha arqueada

m) Corpo do osso ísquio

n) Asa do osso ílio (com a fossa ilíaca)

3.3 FÊMUR DIREITO: VISTA ANTERIOR

a) Cabeça

b) Colo

c) Trocânter maior

d) Trocânter menor

e) Diáfise (corpo)

f) Epífise proximal

g) Epífise distal

h) Face patelar

i) Epicôndilo lateral

j) Epicôndilo medial

k) Côndilo lateral

l) Côndilo medial

m) Linha intertrocantérica

3.4 FÊMUR DIREITO: VISTA POSTERIOR

a) Cabeça

b) Colo

c) Trocânter maior

d) Trocânter menor

e) Crista intertrocantérica

f) Lábio lateral da linha áspera

g) Lábio medial da linha áspera

h) Fossa intercondilar

i) Côndilo lateral

j) Côndilo medial

k) Epicôndilo medial

l) Epidôndilo lateral

m) Face poplítea

3.5 PATELA DIREITA

a) Base

b) Ápice

c) Face anterior

d) Face articular

3.6 ARTICULAÇÃO DO JOELHO ESQUERDO: VISTA ANTERIOR

a) Osso patela

b) Côndilo medial do fêmur

c) Côndilo lateral do fêmur

d) Epicôndilo medial

e) Epicôndilo lateral

f) Côndilo medial da tíbia

g) Côndilo lateral da tíbia

h) Tubérculo intercondilar medial

i) Tubérculo intercondilar lateral

j) Tuberosidade da tíbia

3.7 TÍBIA DIREITA: VISTA ANTERIOR

a) Côndilo lateral

- b) Côndilo medial
- c) Tuberosidade da tíbia
- d) Margem anterior
- e) Margem medial
- f) Maléolo medial
- g) Face articular inferior

3.8 TÍBIA DIREITA: VISTA POSTERIOR

- a) Eminência intercondilar
- b) Tubérculo intercondilar medial
- c) Tubérculo intercondilar lateral
- d) Côndilo medial
- e) Côndilo lateral
- f) Margem interóssea
- g) Margem medial
- h) Maléolo medial

3.9 FÍBULA ESQUERDA: VISTA ÂNTERO-MEDIAL

- a) Cabeça
- b) Ápice da cabeça
- c) Colo
- d) Maléolo Lateral
- e) Fossa do maléolo lateral
- f) Margem interóssea
- g) Margem anterior

3.10 FÍBULA ESQUERDA: VISTA POSTERIOR

- a) Cabeça
- b) Ápice da cabeça
- c) Colo
- d) Maléolo lateral
- e) Margem anterior
- f) Margem posterior

3.11 PÉ DIREITO: VISTA DORSAL

- a) Ossos metatarsais (I-V)

- b) Base do quinto osso metatarsal (V)
- c) Corpo do quinto osso metatarsal (V)
- d) Cabeça do quinto osso metatarsal (V)
- e) Falanges proximais (I-V)
- f) Base da falange proximal do hálux (I)
- g) Corpo da falange proximal do hálux (I)
- h) Cabeça da falange proximal do hálux (I)
- i) Falanges médias (II-V)
- j) Falanges distais (II-V)
- k) Cabeça da falange distal do hálux (I)
- l) Osso cuboide
- m) Osso navicular
- n) Osso cuneiforme lateral
- o) Osso cuneiforme intermédio
- p) Osso cuneiforme medial
- q) Osso tálus
- r) Cabeça do osso tálus
- s) Colo do osso tálus
- t) Tróclea do osso tálus
- u) Corpo do osso calcâneo
- v) Tróclea fibular

3.12 PÉ DIREITO: VISTA PLANTAR

- a) Falanges distais (II-V)
- b) Falange distal do hálux (I)
- c) Falanges médias (II-V)
- d) Falanges proximais (I-V)
- e) Cabeça da falange proximal do hálux (I)
- f) Corpo da falange proximal do hálux (I)
- g) Base da falange proximal do hálux (I)
- h) Ossos metatarsais
- i) Cabeça do quinto osso metatarsal (V)
- j) Corpo do quinto osso metatarsal (V)

- k) Base do quinto osso metatarsal (V)
- l) Ossos sesamoides
- m) Osso cuneiforme medial
- n) Osso cuneiforme intermédio
- o) Osso navicular
- p) Tuberosidade
- q) Osso cuboide
- r) Sulco do tendão do músculo fibular longo
- s) Tuberosidade
- t) Osso tálus
- u) Cabeça do osso tálus
- v) Tubérculo medial do osso tálus
- w) Tubérculo lateral do osso tálus
- x) Osso calcâneo
- y) Tuberosidade do osso calcâneo
- z) Sustentáculo do osso tálus
- A) Sulco do tendão do músculo flexor longo do hálux
- B) Processo medial da tuberosidade do osso calcâneo
- C) Processo lateral da tuberosidade do osso calcâneo

3.13 PÉ DIREITO: VISTA MEDIAL

- a) Osso tálus
- b) Cabeça
- c) Colo
- d) Tróclea
- e) Osso calcâneo
- f) Tuberosidade do osso calcâneo
- g) Sustentáculo do osso tálus
- h) Sulco do tendão do músculo flexor longo do hálux
- i) Osso navicular
- j) Osso cuneiforme medial
- k) Osso cuneiforme intermédio
- l) Ossos metatarsais (I e II)

- m) Falanges
 - n) Articulação transversa do tarso
 - o) Articulação tarsometatarsal
- ### 3.14 PÉ DIREITO: VISTA LATERAL
- a) Osso calcâneo
 - b) Corpo
 - c) Tuberosidade
 - d) Tróclea fibular
 - e) Sulco do tendão do músculo fibular longo
 - f) Osso tálus
 - g) Cabeça
 - h) Colo
 - i) Tróclea
 - j) Osso cuboide
 - k) Sulco do tendão do músculo fibular longo

- l) Osso navicular
- m) Osso cuneiforme intermédio
- n) Osso cuneiforme lateral
- o) Ossos metatarsais (II -V)
- p) Falanges
- q) Seio do tarso
- r) Articulação transversa do tarso
- s) Articulação tarsometatarsal

3.15 TORNOZELO DIREITO: VISTA LATERAL

- a) Osso fíbula
- b) Osso **tíbia**
- c) Maléolo lateral
- d) Osso **tálus**
- e) Cabeça
- f) Colo
- g) Tróclea
- h) Osso calcâneo

- i) Tuberosidade
- j) Tróclea fibular
- k) Seio do tarso
- l) Osso cuboide
- m) Osso cuneiforme lateral
- n) Osso cuneiforme intermédio
- o) Osso navicular
- p) Tuberosidade do quinto osso metatarsal (V)

3.16 TORNOZELO DIREITO: VISTA POSTERIOR

- a) Osso tibia
- b) Maléolo Medial
- c) Face articular inferior
- d) Osso fíbula
- e) Maléolo lateral
- f) Fossa do maléolo
- g) Tróclea do tálus
- h) Osso calcâneo
- i) Tuberosidade do calcâneo
- j) Tróclea fibular

3.17 ARTICULAÇÃO COXOFEMURAL DIREITA: VISTA POSTERIOR

- a) Crista ilíaca
- b) Linha glútea posterior
- c) Linha glútea anterior
- d) Incisura isquiática
- e) Espinha isquiática
- f) Tuberosidade isquiática
- g) Ligamento isquiofemoral
- h) Trocânter maior do fêmur
- i) Trocânter menor do fêmur
- j) Crista intertrocantérica
- k) Ligamento iliofemoral

3.18 ARTICULAÇÃO COXOFEMURAL DIREITA: VISTA ANTERIOR

- a) Crista ilíaca
- b) Fossa ilíaca
- c) Tuberosidade ilíaca
- d) Face auricular
- e) Linha arqueada
- f) Espinha isquiática
- g) Ramo superior do púbis
- h) Ligamento pubofemoral
- i) Ligamento iliofemoral
- j) Trocânter maior
- k) Linha intertrocantérica
- l) Trocânter menor

3.19 ARTICULAÇÃO DO JOELHO DIREITO: VISTA ANTERIOR

- a) Ligamento patelar
- b) Ligamento colateral fibular
- c) Ligamento colateral tibial
- d) Menisco lateral
- e) Menisco medial

3.20 ARTICULAÇÃO DO JOELHO DIREITO: VISTA LATERAL

- a) Ligamento patelar
- b) Osso patela
- c) Menisco lateral
- d) Ligamento colateral fibular
- e) Epicôndilo lateral do fêmur
- f) Côndilo lateral do fêmur
- g) Côndilo lateral da tibia
- h) Cabeça da fíbula
- i) Tuberosidade da tibia

3.21 ARTICULAÇÃO DO JOELHO DIREITO: VISTA MEDIAL

- a) Ligamento patelar
- b) Osso patela

- c) Menisco medial
- d) Ligamento colateral tibial
- e) Epicôndilo medial do fêmur
- f) Côndilo medial do fêmur
- g) Côndilo medial da tíbia

3.22 ARTICULAÇÃO DO JOELHO DIREITO: VISTA POSTERIOR

- a) Côndilo medial do fêmur
- b) Côndilo lateral do fêmur
- c) Côndilo medial da tíbia
- d) Côndilo lateral da tíbia
- e) Ligamento colateral tibial (medial)
- f) Ligamento colateral fibular (lateral)
- g) Cabeça da fíbula
- h) Menisco lateral
- i) Menisco medial
- j) Ligamento cruzado anterior
- k) Ligamento cruzado posterior
- l) Ligamento meniscofemoral posterior

3.23 ARTICULAÇÃO TALOCRURAL DIREITA: VISTA DORSAL

- a) Osso tíbia
- b) Membrana interóssea
- c) Osso fíbula
- d) Maléolo medial
- e) Maléolo lateral
- f) Ligamento tibiofibular anterior
- g) Tróclea do tálus
- h) Ligamento tibionavicular (parte do ligamento deltoide)
- i) Ligamento talofibular anterior
- j) Ligamento talonavicular dorsal
- k) Ligamentos cuneonaviculares dorsais
- l) Ligamento calcâneo-cuboide
- m) Ligamento cuboideonavicular dorsal

- n) Ligamento cunecuboide dorsal
- o) Ligamentos tarsometatársicos dorsais
- p) Cápsulas articulares e ligamentos da articulação metatarsofalângica
- q) Cápsulas articulares e ligamentos da articulação interfalângica

3.24 ARTICULAÇÃO TALOCRURAL: VISTA POSTERIOR

- a) Osso tíbia
- b) Membrana interóssea
- c) Osso **fíbula**
- d) Maléolo medial
- e) Maléolo lateral
- f) Ligamento tibiofibular posterior
- g) Ligamento tibiotalar posterior (parte do ligamento deltoide)
- h) Ligamento talocalcâneo posterior
- i) Tendão calcâneo (de Aquiles) seccionado
- j) Tendões dos músculos fibulares no retináculo inferior dos músculos fibulares (seccionado).

3.25 ARTICULAÇÃO TALOCRURAL DIREITA: VISTA MEDIAL

- a) Osso tíbia
- b) Osso calcâneo
- c) Tendão do osso calcâneo (seccionado)
- d) Ligamento tibioalcâneo (parte do ligamento deltoide)
- e) Ligamento tibiotalar posterior (parte do ligamento deltoide)
- f) Ligamento tibionavicular (parte do ligamento deltoide)
- g) Ligamento tibiotalar anterior (parte do ligamento deltoide)
- h) Ligamento calcaneonavicular plantar
- i) Ligamento talonavicular dorsal
- j) Ligamento tarsometatársico
- k) Tendão do músculo tibial anterior (seccionado)
- l) Tendão do músculo tibial posterior (seccionado)

3.26 ARTICULAÇÃO TALOCRURAL DIREITA: VISTA LATERAL

- a) Osso tíbia
- b) Membrana interóssea

- c) Osso fíbula
- d) Maléolo lateral da fíbula
- e) Ligamento tibiofibular anterior
- f) Osso calcâneo
- g) Tendão calcâneo (seccionado)
- h) Ligamento calcâneofibular (parte do ligamento colateral lateral)
- i) Ligamento talofibular posterior (parte do ligamento colateral lateral)
- j) Ligamento talofibular anterior (parte do ligamento colateral lateral)
- k) Ligamento tibiofibular posterior
- l) Retináculo superior dos músculos fibulares
- m) Retináculo inferior do fibular
- n) Ligamento talocalcâneo interósseo
- o) Ligamento calcaneocuboide dorsal
- p) Ligamento plantar longo
- q) Tendão do fibular longo
- r) Tendão do fibular curto
- s) Ligamento talonavicular dorsal
- t) Ligamento cuboideonavicular dorsal
- u) Ligamento calcaneonavicular
- v) Ligamento calcaneocuboide
- w) Ligamentos tarsometatarsais dorsais
- x) Ligamentos metatarsais dorsais

3.27 ARTICLAÇÕES DO PÉ DIREITO: VISTA PLANTAR

- a) Tuberosidade do calcâneo
- b) Sustentáculo do osso tálus
- c) Ligamento plantar longo
- d) Ligamento calcaneonavicular plantar
- e) Tendão do músculo tibial posterior
- f) Ligamento cuboideonavicular plantar
- g) Tendão do músculo fibular curto
- h) Tendão do músculo fibular longo
- i) Ligamentos metatarsais plantares

- j) Cápsulas articulares e ligamentos das articulações metatarsofalângicas
- k) Ligamentos metatarsais transversos profundos
- l) Cápsulas articulares e ligamentos das articulações interfalângicas

4. COLUNA VERTEBRAL E TÓRAX

4.1 VÉRTEBRAS CERVICAIS: VISTA ANTERIOR

- a) Atlas (C1)
- b) Áxis (C2)
- c) Terceira vértebra cervical (C3)
- d) Quarta vértebra cervical (C4)
- e) Quinta vértebra cervical (C5)
- f) Sexta vértebra cervical (C6)
- g) Sétima vértebra cervical (C7)
- h) Primeiro disco intervertebral
- i) Processo transversal de C1
- j) Unco vertebral
- k) Processo articular inferior de C6
- l) Côndilo occipital
- m) Artéria vertebral esquerda
- n) Nervo espinal
- o) Tronco encefálico (ponte)
- p) Articulação atlanto-occipital

4.2 VÉRTEBRAS CERVICAIS: VISTA LATERAL

- a) Osso occipital
- b) Atlas (C1)
- c) Áxis (C2)
- d) Processo espinhoso de C2
- e) Corpo da sétima vértebra cervical (C7)
- f) Processo transversal de C1
- g) Processo transversal de C2
- h) Processo articular superior de C4
- i) Processo articular inferior de C4
- j) Artéria vertebral direita

k) Nervo espinal cervical saindo pelo forame intervertebral

4.3 VÉRTEBRAS CERVICAIS ATÍPICAS: ATLAS (C1)

a) Face articular inferior para o eixo (C2)

b) Processo transversário

c) Forame transversário

d) Forame vertebral

e) Fôvea do dente (face articular para o dente do eixo)

f) Arco anterior

g) Arco posterior

h) Tubérculo anterior do atlas

i) Face articular superior da massa lateral para o côndilo occipital esquerdo

4.4 VÉRTEBRAS CERVICAIS ATÍPICAS: EIXO (C2)

4.4.1 VISTA PÓSTERO-SUPERIOR

a) Processo odontoide (dente) de C2

b) Face articular para o arco anterior de C1

c) Corpo de C2

d) Face articular superior

e) Processo transversário

f) Processo articular inferior

g) Processo espinhoso bifido

h) Lâmina

i) Pedículo

j) Forame vertebral

4.4.2 VISTA LATERAL

a) Processo odontoide (dente) de C2

b) Pedículo

c) Face articular superior

d) Processo articular superior

e) Forame transversário

f) Processo transversário

g) Face articular inferior

h) Processo articular inferior

i) Lâmina

j) Processo espinhoso bifido

4.5 VÉRTEBRAS CERVICAIS TÍPICAS: DE C3 A C6

4.5.1 VISTA SUPERIOR DE C3

a) Corpo de C3

b) Face articular superior

c) Processo articular superior

d) Unco do corpo

e) Processo transversário

f) Tubérculo anterior

g) Tubérculo posterior

h) Lâmina

i) Processo espinhoso bifido

j) Pedículo

k) Processo articular inferior

l) Forame vertebral

m) Forame transversário

4.5.2 VISTA INFERIOR DE C3

a) Corpo de C3

b) Face articular inferior

c) Processo articular inferior

d) Forame transversário

e) Processo transversário

f) Lâmina

g) Processo espinhoso bifido

h) Forame vertebral

4.6 VÉRTEBRAS CERVICAIS ATÍPICAS: VÉRTEBRA PROEMINENTE (C7)

4.6.1 VISTA SUPERIOR

a) Corpo de C7

b) Face articular superior

c) Processo articular superior

- d) Processo articular inferior
- e) Processo transverso
- f) Processo espinhoso
- g) Lâmina
- h) Forame vertebral
- i) Forame transverso
- j) Pedículo

4.6.2 VISTA INFERIOR

- a) Corpo de C7
- b) Forame vertebral
- c) Processo transverso
- d) Face articular inferior
- e) Processo espinhoso

4.7 VÉRTEBRAS TORÁCICAS: VISTA ANTERIOR

- a) Corpo da primeira vértebra torácica (T1)
- b) Corpo da segunda vértebra torácica (T2)
- c) Corpo da terceira vértebra torácica (T3)
- d) Corpo da quarta vértebra torácica (T4)
- e) Corpo da quinta vértebra torácica (T5)
- f) Corpo da sexta vértebra torácica (T6)
- g) Corpo da sétima vértebra torácica (T7)
- h) Corpo da oitava vértebra torácica (T8)
- i) Corpo da nona vértebra torácica (T9)
- j) Corpo da décima vértebra torácica (T10)
- k) Corpo da décima primeira vértebra torácica (T11)
- l) Corpo da décima segunda vértebra torácica (T12)
- m) Processo transverso de T1
- n) Nervo espinal torácico
- o) Disco intervertebral entre T11 e T12

4.8 VÉRTEBRAS TORÁCICAS: VISTA POSTERIOR

- a) Processo transverso de T1
- b) Processo espinhoso de T2

- c) Processo articular superior de T5
- d) Processo articular inferior de T5
- e) Processo articular inferior de T12

4.9 VÉRTEBRA TORÁCICA TÍPICA: VISTA SUPERIOR

- a) Corpo vertebral
- b) Face articular superior
- c) Processo articular superior
- d) Forame vertebral
- e) Pedículo
- f) Processo transverso
- g) Lâmina
- h) Processo espinhoso

4.10 VÉRTEBRA TORÁCICA TÍPICA: VISTA LATERAL

- a) Corpo vertebral
- b) Pedículo
- c) Face articular superior
- d) Processo articular superior
- e) Processos transversos
- f) Processo espinhoso
- g) Incisura vertebral inferior
- h) Fóvea costa do processo transverso
- i) Fóvea costal superior
- j) Fóvea costal inferior
- k) Processo articular inferior

4.11 VÉRTEBRAS LOMBARES: VISTA ANTERIOR

- a) Corpo da primeira vértebra lombar (L1)
- b) Corpo da segunda vértebra lombar (L2)
- c) Corpo da terceira vértebra lombar (L3)
- d) Corpo da quarta vértebra lombar (L4)
- e) Corpo da quinta vértebra lombar (L5)
- f) Disto intervertebral entre L5 e o sacro.
- g) Processo transverso de L3

h) Nervo espinal lombar

i) Sacro

j) Cóccix

4.12 VÉRTEBRAS LOMBARES E SACRO: VISTA LATERAL

a) Processo transverso de L1

b) Processo espinhoso de L1

c) Forame intervertebral

d) Corpo de L5

e) Face auricular do sacro

f) Crista sacral mediana

g) Cóccix

h) Nervos sacrais

i) Curvatura sacral (primária)

j) Curvatura lombar (secundária)

k) Face Pélvica (anterior) do sacro

4.13 VÉRTEBRAS LOMBARES E SACRO: VISTA POSTERIOR

a) Processo transverso de L1

b) Processo espinhoso de L2

c) Processo articular inferior de L3

d) Processo articular superior de L4

e) Processo articular superior da primeira vértebra sacral (S1)

f) Medula espinal (região lombar)

g) Cauda equina

4.14 VÉRTEBRA LOMBAR: VISTA SUPERIOR

a) Corpo vertebral

b) Forame vertebral

c) Pedículo

d) Processo espinhoso

e) Processo transverso

f) Processo articular superior

g) Face articular superior

h) Processo articular inferior

i) Processo mamilar

j) Processo acessório

4.15 VÉRTEBRA LOMBAR TÍPICA: VISTA LATERAL

a) Corpo vertebral

b) Processo espinhoso

c) Lâmina

d) Pedículo

e) Processo transverso

f) Processo articular superior

g) Processo articular inferior

h) Face articular inferior

4.16 VÉRTEBRAS SACRAIS (SACRO) E COCCÍGEAS (CÓCCIX): VISTA ANTERIOR - FACE PÉLVICA

a) Corpo da primeira vértebra sacral (S1)

b) Corpo da segunda vértebra sacral (S2)

c) Corpo da terceira vértebra sacral (S3)

d) Corpo da quarta vértebra sacral (S4)

e) Corpo da quinta vértebra sacral (S5)

f) Cóccix (vista anterior)

g) Base do sacro

h) Asa do sacro

i) Forames sacrais anteriores

j) Linhas transversas

k) Promontório do sacro

l) Primeira vértebra coccígea (Co1)

m) Segunda vértebra coccígea (Co2)

n) Terceira vértebra coccígea (Co3)

o) Quarta vértebra coccígea (Co4)

p) Processo transverso do cóccix

4.17 VÉRTEBRAS SACRAIS (SACRO) E COCCÍGEAS (CÓCCIX): VISTA POSTERIOR- FACE DORSAL

a) Face auricular

- b) Processo transverso de S1
- c) Face articular superior de S1
- d) Processo articular superior de S1
- e) Canal sacral
- f) Crista sacral mediana
- g) Forames sacrais
- h) Crista sacral intermédia (medial)
- i) Hiato sacral
- j) Corno sacral
- k) Cóccix (vista posterior)

4.18 VÉRTEBRAS SACRAIS (SACRO): VISTA SUPERIOR

- a) Canal sacral
- b) Face articular lombossacra
- c) Asa do sacro
- d) Processo transverso de S1
- e) Processo articular de S1
- f) Crista sacral mediana

4.19 ARTICULAÇÃO LOMBOSSACRA E SACROILÍACA: VISTA ANTERIOR

- a) Quinta vértebra lombar (L5)
- b) Primeira vértebra sacral (S1)
- c) Articulação lombossacra
- d) Articulação sacroilíaca
- e) Fossa ilíaca
- f) Crista ilíaca
- g) Acetábulo
- h) Ramo do osso ísquio
- i) Ramo do osso púbis
- j) Sínfise púbica
- k) Forame obturado
- l) Abertura superior da pelve
- m) Tubérculo púbico

- n) Promontório sacral

4.20 ARTICULAÇÃO LOMBOSSACRA E SACROILÍACA: VISTA POSTERIOR

- a) Articulação lombossacra
- b) Articulação sacroilíaca
- c) Crista sacral mediana
- d) Cóccix
- e) Asa do osso ílio
- f) Crista ilíaca
- g) Osso ísquio
- h) Tuberosidade isquiática
- i) Ramo do osso púbis
- j) Sínfise púbica
- k) Forame obturado
- l) Espinha isquiática

4.21 LIGAMENTOS DA PELVE: VISTA SUPERIOR

- a) Quinta vértebra lombar (L5)
- b) Crista ilíaca
- c) Ligamento longitudinal anterior (seccionado)
- d) Ligamento iliolumbar
- e) Ligamento sacroilíaco anterior
- f) Espinha isquiática
- g) Ligamento sacroespinal
- h) Ligamento sacrotuberal
- i) Sacro
- j) Ligamentos sacrococcígeos anteriores
- k) Linha arqueada
- l) Sínfise púbica
- m) Ligamento inguinal (de Poupart)

4.22 LIGAMENTOS DA PELVE: VISTA POSTERIOR

- a) Asa do osso ílio (face glútea)
- b) Limbo (margem do acetábulo)

- c) Forame sacral posterior
- d) Cóccix
- e) Espinha ilíaca ântero-superior
- f) Espinha ilíaca ântero-inferior
- g) Forame isquiático maior
- h) Túber isquiático
- i) Espinha ilíaca pósterio-superior
- j) Ligamento iliolumbar
- k) Ligamento supraespinal
- l) Ligamentos sacroilíacos posteriores
- m) Ligamentos sacroespinais
- n) Ligamentos sacrotuberais

4.23 ESQUELETO DO TÓRAX E CINTURA ESCAPULAR: VISTA ANTERIOR

- a) Cintura escapular
- b) Osso clavícula
- c) Osso escápula (face costal)
- d) Osso úmero
- e) Manúbrio do osso esterno
- f) Corpo do osso esterno
- g) Processo xifoide do osso esterno
- h) Costelas verdadeiras (I a VII)
- i) Costelas falsas (VIII a X)
- j) Costelas flutuantes (XI e XII)
- k) Incisura jugular no manúbrio do osso esterno
- l) Cartilagens costais
- m) Espaço intercostal

4.24 ESQUELETO DO TÓRAX E CINTURA ESCAPULAR: VISTA POSTERIOR

- a) Cintura escapular
- b) Osso escápula (face dorsal)
- c) Clavícula

- d) Costelas verdadeiras (I a XII)
- e) Vértex torácicas (T1 a T12)

4.25 OSSO ESTERNO: VISTA ANTERIOR

- a) Incisura jugular
- b) Incisura clavicular
- c) Incisuras costais
- d) Cartilagens costais
- e) Manúbrio do osso esterno
- f) Corpo do osso esterno
- g) Processo xifoide do osso esterno
- h) Ângulo do osso esterno

4.26 COSTELAS

- a) Cabeça da costela
- b) Colo da costela
- c) Tubérculo costal
- d) Ângulo
- e) Corpo da costela

SISTEMA MUSCULAR

1. CABEÇA E PESCOÇO

1. 1. MÚSCULOS DA CABEÇA E PESCOÇO: VISTA ANTERIOR

- a) Ventre Frontal do Músculo Occipitofrontal
- b) Músculo Depressor do Supercílio
- c) Músculo Próceros
- d1) Orbicular do Olho (parte orbital)
- d2) Orbicular do Olho (parte palpebral)
- e) Músculo Nasal
- f) Músculo Levantador do Lábio Superior e da Asa do Nariz
- g) Músculo Levantador do Lábio Superior
- h) Músculo Zigomático Menor
- i) Músculo Zigomático Maior
- j) Músculo Risório

- k) Músculo Masseter
- l) Músculo Orbicular da Boca
- m) Músculo Depressor do Lábio Inferior
- n) Músculo Mentoniano
- o) Músculo Milo-hioideo
- p) Ventre Anterior do Músculo Digástrico
- q) Músculo Hioglosso
- r) Músculo Gênio-hioideo
- s) Osso Hioide
- t) Músculo Tiro-hioideo
- u) Músculo Esterno Tireoideo
- v) Músculo Esterno-hioideo
- w) Ventre Superior do Músculo Omo-hioideo
- x) Músculo Esternocleidomastoideo
- y) Músculo Escaleno Anterior
- z) Músculo Escaleno Médio

A) Osso clavícula

B) Músculo Deltoide

C) Músculo Peitoral Maior

D) Osso esterno

E) Músculo Intercostal Externo

F) Músculo Intercostal Interno

G) Músculo Peitoral Menor

H) Terceira Costela

I) Cartilagem Costal da terceira Costela

1. 2. MÚSCULOS DA CABEÇA E PESCOÇO: VISTA POSTERIOR

- a) Gália Aponeurótica
- b) Ventre Occipital do Músculo Occipitofrontal
- c) Músculo Temporal
- d) Músculo Trapézio
- e) Músculo Semiespinal da Cabeça
- f) Músculo Esplênio da Cabeça

g) Músculo Romboide Menor

h) Músculo Romboide Maior

i) Músculo Deltoide

j) Músculo Infraespinal

1.3. MÚSCULOS DA CABEÇA E PESCOÇO: VISTA LATERAL ESQUERDA

a) Ventre Frontal do Músculo Occipitofrontal

b) Gália Aponeurótica

c) Ventre Occipital do Músculo Occipitofrontal

d) Músculo Auricular Anterior

e) Músculo Auricular Superior

f) Músculo Auricular Posterior

g) Músculo Orbicular do Olho (parte orbital)

h) Músculo Orbicular do Olho (parte orbital)

i) Músculo Nasal

j) Músculo Zigomático Maior k) Músculo Levantador do Lábio Superior

l) Músculo Orbicular da Boca

m) Músculo Risório

n) Músculo Depressor do Ângulo da Boca

o) Músculo Masseter

p) Ventre Anterior do Músculo Digástrico

q) Músculo Milohioideo

r) Músculo Estilohioideo

s) Ventre Posterior do Músculo Digástrico

t) Osso Hioide

u) Músculo Esterno-hioideo

v) Ventre Superior do Músculo Omo-hioideo

w) Músculo Esternocleidomastoideo

x) Músculo Trapézio

y) Músculo Levantador da Escápula

z) Músculo Escaleno Anterior

A) Músculo Escaleno Médio

B) Músculo Escaleno Posterior

C) Ventre Inferior do Músculo Omo-hioideo

1.4. MÚSCULOS DA CABEÇA E PESCOÇO: VISTA LATERAL DIREITA

a) Ventre Frontal do Músculo Occipitofrontal

b) Gália Aponeurótica

c) Ventre Occipital do Músculo Occipitofrontal

d) Músculo Temporal

e) Músculo Orbicular do Olho (parte orbital)

f) Músculo Orbicular do Olho (parte palpebral)

g) Músculo Nasal

h) Músculo Pterigoideo Lateral

i) Músculo Pterigoideo Medial

j) Músculo Bucinador

k) Músculo Semiespinal da Cabeça

l) Músculo Esplênio da Cabeça

m) Músculo Levantador da Escápula

n) Músculo Estilohioideo

o) Ventre Posterior do Músculo Digástrico

p) Osso Hioide

q) Músculo Tireo-hioideo

r) Músculo Esternotireoide

s) Músculo Escaleno Anterior

t) Músculo Escaleno Médio

u) Músculo Escaleno Posterior

1.5. MÚSCULOS DA CABEÇA E PESCOÇO: VISTA ANTERIOR

a) Ventre Frontal do Músculo Occipitofrontal

b) Músculo Temporal

c) Músculo Orbicular do Olho (parte orbital)

d) Músculo Orbicular do Olho (parte palpebral)

e) Músculo Nasal

f) Músculo Levantador do Lábio Superior

g) Músculo Zigomático Maior

h) Músculo Orbicular da Boca

i) Músculo Bucinador

j) Músculo Depressor do Ângulo da Boca

k) Músculo Depressor do Lábio Inferior

l) Músculo Mentoniano

m) Músculo Platisma

n) Músculo Esternocleidomastoideo

o) Músculo Tireo-hioideo

p) Ventre Superior do Músculo Digástrico

q) Músculo Esternotireoideo

r) Ventre Inferior do Músculo Digástrico

1.6. MÚSCULOS DA CABEÇA E PESCOÇO: VISTA LATERAL ESQUERDA

a) Músculo Temporal

b) Músculo Pterigoideo Lateral

c) Músculo Pterigoideo Medial

d) Ventre Posterior do Músculo Digástrico

e) Músculo Estilo-hioideo

f) Músculo Tiro-hioideo

g) Ventre Superior do Músculo Omohioideo

h) Ventre Inferior do Músculo Omohioideo

i) Músculo Escaleno Anterior

j) Músculo Escaleno Médio

k) Músculo Escaleno Posterior

l) Músculo Trapézio

m) Músculo Levantador da Escápula

1.7. MÚSCULOS DA CABEÇA E PESCOÇO: VISTA LATERAL DIREITA

a) Ventre Frontal do Músculo Occipitofrontal

b) Gálea Aponeurótica

c) Ventre Occipital do Músculo Occipitofrontal

d) Músculo Auricular Anterior

e) Músculo Auricular Superior

- f) Músculo Auricular Posterior
- g) Músculo Masseter
- h) Músculo Trapézio

- i) Músculo Esternocleidomastoideo

1.8 MÚSCULOS DA LÍNGUA: VISTA LATERAL ESQUERDA

- a) Músculo Estilogosso
- b) Músculo Hioglosso
- c) Músculo Longitudinal Inferior da Língua
- d) Músculo Genioglosso
- e) Músculo Geniohioideo
- f) Músculo Milohioideo

1.9 MÚSCULOS DA FARINGE E ESÔFAGO: VISTA POSTERIOR

- a) Músculo Constritor Inferior da Faringe
- b) Músculo Cricofaríngeo
- c) Músculo Esofágico Circular
- d) Músculo Esofágico Longitudinal
- e) Glândula Tireoide
- f) Glândula Paratireoide

2. MEMBRO SUPERIOR

2.1 MÚSCULOS DO MEMBRO SUPERIOR ESQUERDO: VISTA ANTERIOR

- a) Músculo Subescapular
- b) Músculo Deltoide
- c) Músculo Coracobraquial
- d) Músculo Bíceps Braquial
- e) Músculo Tríceps Braquial – Porção Lateral
- f) Músculo Braquial
- g) Músculo Pronador Redondo
- h) Músculo Flexor Radial do Carpo
- i) Músculo Palmar Longo
- j) Músculo Flexor Superficial dos Dedos
- k) Músculo Braquiorradial

- l) Músculo Pronador Quadrado

2.2. MÚSCULOS DO MEMBRO SUPERIOR ESQUERDO: VISTA ANTERIOR

- a) Músculo Subescapular
- b) Músculo Deltoide
- c) Músculo Coracobraquial
- d) Músculo Bíceps Braquial
- e) Músculo Tríceps Braquial – Porção Lateral
- f) Músculo Braquial
- g) Músculo Pronador Redondo
- h) Músculo Flexor Radial do Carpo
- i) Músculo Palmar Longo
- j) Músculo Braquiorradial

2.3. MÚSCULOS DO MEMBRO SUPERIOR ESQUERDO: VISTA ANTERIOR

- a) Músculo Tríceps Braquial
- b) Músculo Bíceps Braquial
- c) Músculo Braquial
- d) Músculo Pronador Redondo
- e) Músculo Flexor Radial do Carpo
- f) Músculo Palmar Longo
- g) Músculo Flexor Superficial dos Dedos
- h) Músculo Braquiorradial
- i) Músculo Pronador Quadrado
- j) Músculo Oponente do Polegar
- k) Músculo Abdutor curto do Polegar
- l) Músculo Flexor Curto do Polegar
- m) Músculo Abdutor do Dedo Mínimo
- n) Tendão do Músculo Flexor Superficial dos Dedos

2.4. MÚSCULOS DO MEMBRO SUPERIOR ESQUERDO: VISTA POSTERIOR

- a) Músculo Deltoide
- b) Músculo Supraespinal

- c) Músculo Infraespinal
- d) Músculo Redondo Menor
- e) Músculo Redondo Maior
- f) Músculo Tríceps Braquial (cabeça lateral)
- g) Músculo Tríceps Braquial (cabeça longa)
- h) Músculo Tríceps do Braço (cabeça medial)
- i) Tendão do Músculo Tríceps Braquial
- j) Músculo Flexor Ulnar do Carpo
- k) Músculo Ancôneo
- l) Músculo Extensor dos Dedos
- m) Músculo Extensor do Dedo Mínimo
- n) Músculo Extensor Ulnar do Carpo
- o) Retináculo dos Extensores

2.5. MÚSCULOS DO MEMBRO SUPERIOR ESQUERDO: VISTA POSTERIOR

- a) Músculo Deltoide
- b) Músculo Supraespinal
- c) Músculo Infraespinal
- d) Músculo Redondo Menor
- e) Músculo Redondo Maior
- f) Músculo Tríceps Braquial (cabeça lateral)
- g) Músculo Tríceps Braquial (cabeça longa)
- h) Músculo Tríceps do Braço (cabeça medial)
- i) Tendão do Músculo Tríceps Braquial
- j) Músculo Flexor Ulnar do Carpo
- k) Músculo Ancôneo
- l) Músculo Extensor dos Dedos
- m) Músculo Extensor do Dedo Mínimo
- n) Músculo Extensor Ulnar do Carpo

2.6. MÚSCULOS DO MEMBRO SUPERIOR ESQUERDO: VISTA POSTERIOR

- a) Músculo Deltoide

- b) Músculo Supraespinal
- c) Músculo Infraespinal
- d) Músculo Redondo Menor
- e) Músculo Redondo Maior
- f) Músculo Tríceps Braquial (cabeça longa)
- g) Músculo Tríceps Braquial (cabeça lateral)
- h) Tendão do Músculo Tríceps Braquial
- i) Músculo Bíceps Braquial (cabeça longa)
- j) Músculo Braquial
- k) Músculo Braquiorradial
- l) Músculo Extensor Radial Longo do Carpo
- m) Músculo Extensor Radial Curto do Carpo
- n) Músculo Ancôneo
- o) Músculo Extensor Ulnar do Carpo
- p) Músculo Extensor do Dedo Mínimo
- q) Músculo Extensor dos Dedos
- r) Músculo Abdutor Longo do Polegar
- s) Músculo Extensor longo do Polegar
- t) Retináculo dos Extensores
- u) Tendão do Músculo Extensor dos Dedos
- v) Conexão Intertendinosa
- w) Músculo Interósseo da Mão

2.7. MÚSCULOS DO MEMBRO SUPERIOR ESQUERDO: VISTA POSTERIOR

- a) Músculo Supraespinal
- b) Músculo Infraespinal
- c) Músculo Redondo Menor
- d) Músculo Redondo Maior
- e) Músculo Tríceps Braquial (cabeça longa)
- f) Músculo Tríceps Braquial (cabeça lateral)
- g) Tendão do Músculo Tríceps Braquial
- h) Bíceps Braquial

- i) Músculo Braquial
- j) Músculo Supinador
- k) Músculo Abdutor Longo do Polegar
- l) Músculo Extensor longo do Polegar
- m) Retináculo dos Extensores
- n) Tendão do Músculo Extensor dos Dedos
- o) Conexão Intertendinosa
- p) Músculo Interósseo da Mão

2.8. MÚSCULOS DO MEMBRO SUPERIOR ESQUERDO: VISTA ANTERIOR

- a) Músculo Subescapular
- b) Tendão da Cabeça Curta do Músculo Bíceps Braquial
- c) Tendão da Cabeça Longa do Músculo Bíceps Braquial
- d) Músculo Coracobraquial
- e) Músculo Braquial
- f) Músculo Tríceps Braquial
- g) Músculo Flexor Superficial dos Dedos (seccionado)
- h) Músculo Flexor Profundo dos Dedos
- i) Músculo Flexor Longo do Polegar
- j) Músculo Pronador Quadrado
- k) Tendão do Músculo Palmar Longo
- l) Retináculo dos Flexores
- m) Músculo Oponente do Polegar
- n) Músculo Abdutor Curto do Polegar
- o) Músculo Flexor Curto do Polegar
- p) Músculo Abdutor do Dedo Mínimo

2.9 MÚSCULOS DO MEMBRO SUPERIOR: VISTA PALMAR DA MÃO ESQUERDA

- a) Tendão do Músculo Palmar Longo
- b) Retináculo dos Flexores
- c) Músculo Abdutor Curto do Polegar
- d) Músculo Flexor Curto do Polegar

- e) Músculo Adutor do Polegar
- f) Músculo Lumbrical
- g) Músculo Abdutor do Dedo Mínimo
- h) Tendão do Músculo Flexor Superficial dos Dedos

2.10. MÚSCULOS DO MEMBRO SUPERIOR: VISTA DORSAL DA MÃO ESQUERDA

- a) Retináculo dos Extensores
- b) Tendão do Músculo Extensor dos Dedos
- c) Conexão Intertendinosa
- d) Músculos Interósseos Dorsais da Mão

2.11. MÚSCULOS DO MEMBRO SUPERIOR ESQUERDO: VISTA POSTERIOR

- a) Músculo Supraespinal
- b) Espinha da Escápula
- c) Acrômio
- d) Músculo Infraespinal
- e) Margem Medial da Escápula
- f) Músculo Redondo Menor
- g) Músculo Redondo Maior
- h) Músculo Bíceps Braquial
- i) Músculo Tríceps Braquial (porção longa)

2.12. MÚSCULOS DO MEMBRO SUPERIOR ESQUERDO: VISTA POSTERIOR

- a) Músculo Ancôneo
- b) Músculo Extensor Radial Longo do Carpo
- c) Músculo Extensor Radial Curto do Carpo
- d) Músculo Extensor dos Dedos
- e) Músculo Extensor Ulnar do Carpo
- f) Músculo Extensor do Dedo Mínimo
- g) Músculo Abdutor Longo do Polegar
- h) Músculo Extensor Curto do Polegar
- i) Osso rádio
- j) Tendão do Músculo Extensor dos Dedos

- k) Metacarpo II
- l) Músculos Interósseos Dorsais
- m) Aponeurose Dorsal do Dedo Médio

2.13. MÚSCULOS DO MEMBRO SUPERIOR ESQUERDO: VISTA POSTERIOR

- a) Músculo Extensor Radial Longo do Carpo (seccionado)
- b) Músculo Extensor dos Dedos (seccionado)
- c) Músculo Ancôneo
- d) Músculo Supinador
- e) Osso Ulna
- f) Músculo Abdutor Longo do Polegar
- g) Músculo Extensor Curto do Polegar
- h) Osso Rádio
- i) Músculo Extensor Longo do Polegar
- j) Músculo Extensor do Indicador
- k) Tendão do Músculo Extensor dos Dedos
- l) Osso Metacarpo II
- m) Músculos Interósseos Dorsais
- n) Aponeurose Dorsal (dedo médio)

2.14. MÚSCULOS DA MÃO ESQUERDA: VISTA DORSAL

- a) Osso rádio
- b) Osso ulna
- c) Retináculo dos Extensores
- d) Tendão do Músculo Extensor dos Dedos
- e) Aponeurose Dorsal dos Dedos II-IV

2.15. MÚSCULOS DA MÃO ESQUERDA: VISTA PALMAR I

- a) Músculo Flexor Radial do Carpo
- b) Músculo Flexor Ulnar do Carpo
- c) Músculo Palmar Longo
- d) Ligamento Carpal Palmar (seccionado)
- e) Osso Piriforme
- f) Músculo Palmar Curto

- g) Músculo Abdutor do Dedo Mínimo
- h) Aponeurose Palmar
- i) Músculo Abdutor Curto do Polegar
- j) Músculo Flexor Curto do Polegar (cabeça superficial)
- k) Músculo Adutor do Polegar (cabeça transversa)
- l) Músculo Interósseo Dorsal I
- m) Ligamento Metacarpiano Transversal Superficial
- n) Segmento Cruciforme do Ligamento Fibroso

2.16. MÚSCULOS DA MÃO ESQUERDA: VISTA PALMAR II

- a) Músculo Flexor Radial do Carpo
- b) Músculo Flexor Ulnar do Carpo
- c) Músculo Palmar Longo
- d) Ligamento Carpal Palmar
- e) Osso Piriforme
- f) Músculo Abdutor do Dedo Mínimo
- g) Músculo Abdutor Curto do Polegar
- h) Músculo Flexor Curto do Polegar (cabeça superficial)
- i) Músculo Adutor do Polegar (cabeça transversa)
- j) Músculo Interósseo Dorsal I
- k) Tendões do Músculo Flexor Superficial dos Dedos
- l) Segmento Anular do Ligamento Fibroso
- m) Segmento Cruciforme do Ligamento Fibroso

2.17. MÚSCULOS DA MÃO ESQUERDA: VISTA PALMAR III

- a) Músculo Flexor Radial do Carpo
- b) Músculo Flexor Ulnar do Carpo
- c) Músculo Palmar Longo
- d) Ligamento Carpal Palmar
- e) Osso Rádio
- f) Osso Piriforme
- g) Músculo Abdutor do Dedo Mínimo
- h) Músculo Abdutor Curto do Polegar
- i) Músculo Flexor Curto do Polegar (seccionado)

- j) Músculo Adutor do Polegar (seccionado)
- k) Músculo Interósseo Dorsal I
- l) Músculos Interósseos Palmares
- m) Ossos Metacarpos II e IV
- n) Tendão do Músculo Flexor Profundo dos Dedos
- o) Segmento Anular do Ligamento Fibroso
- p) Segmento Cruciforme do Ligamento Fibroso

3. MEMBRO INFERIOR

3.1 MÚSCULOS DO MEMBRO INFERIOR ESQUERDO: VISTA MEDIAL

- a) Músculo Glúteo Máximo
- b) Músculo Adutor Magno
- c) Músculo Grácil
- d) Músculo Adutor Longo
- e) Músculo Sartório
- f) Músculo Reto Femoral
- g) Músculo Vasto Medial
- h) Músculo Bíceps Femoral (cabeça longa)
- i) Músculo Gastrocnêmio (cabeça medial)
- j) Músculo Poplíteo
- k) Músculo Flexor Longo dos Dedos do Pé
- l) Músculo Tibial Anterior
- m) Osso Tíbia
- n) Tendão Calcâneo
- o) Retináculo dos Extensores
- p) Maléolo Medial da Tíbia
- q) Músculo Abdutor do Hálux
- r) Músculo Flexor Curto do Hálux

3.2 MÚSCULOS DO MEMBRO INFERIOR ESQUERDO: VISTA ANTERIOR

- a) Músculo Tensor da Fáscia Lata
- b) Trato Iliotibial

- c) Músculo Sartório
- d) Músculo Adutor Longo
- e) Músculo Reto Femoral
- f) Músculo Vasto Medial
- g) Músculo Vasto Lateral
- h) Tendão Suprapatelar
- i) Osso Patela
- j) Tendão Infrapatelar
- k) Músculo Gastrocnêmio (cabeça medial)
- l) Osso Tíbia
- m) Músculo Tibial Anterior
- n) Músculo Extensor Longo dos Dedos
- o) Músculo Extensor Longo do Hálux
- p) Retináculo dos Extensores
- q) Maléolo Medial da Tíbia
- r) Músculo Extensor Curto do Hálux
- s) Músculos Interósseos Dorsais do Pé
- t) Tendão do Músculo Extensor Longo do Hálux
- u) Tendão do Músculo Extensor Longo dos Dedos

3.3. MÚSCULOS DO MEMBRO INFERIOR ESQUERDO: VISTA POSTERIOR

- a) Músculo Glúteo máximo
- b) Músculo Adutor Magno
- c) Músculo Grácil
- d) Músculo Semitendinoso
- e) Músculo Tríceps Femoral (cabeça longa)
- f) Músculo Semimembranoso
- g) Músculo Gastrocnêmio (cabeça lateral)
- h) Músculo Gastrocnêmio (cabeça medial)
- i) Tendão Calcâneo
- j) Osso Calcâneo

3.4. MÚSCULOS DO MEMBRO INFERIOR ESQUERDO: VISTA ANTERIOR DA PERNA E DORSO DO PÉ

- a) Músculo Vasto Lateral
- b) Músculo Vasto Medial
- c) Osso Patela
- d) Tendão Infrapatelar
- e) Músculo Gastrocnêmio (cabeça medial)
- f) Osso Tíbia
- g) Músculo Tibial Anterior
- h) Músculo Extensor Longo dos Dedos
- i) Músculo Extensor Longo do Hálux
- j) Retináculo dos Extensores
- k) Maléolo Medial da Tíbia
- l) Músculo Extensor Curto do Hálux
- m) Músculos Interósseos Dorsais do Pé
- n) Tendão do Músculo Extensor Longo do Hálux
- o) Tendão do Músculo Extensor Longo dos Dedos

3.5. MÚSCULOS DO MEMBRO INFERIOR ESQUERDO: VISTA LATERAL DA PERNA E DO PÉ

- a) Osso Patela
- b) Tendão Infrapatelar
- c) Músculo Gastrocnêmio (cabeça lateral)
- d) Músculo Tibial Anterior
- e) Músculo Extensor Longo dos Dedos
- f) Músculo Fibular Longo
- g) Músculo Fibular Curto
- h) Tendão Calcâneo
- i) Maléolo Lateral da Fíbula
- j) Retináculo Superior dos Músculos Fibulares
- k) Retináculo Inferior dos Músculos Fibulares
- l) Tendão do Músculo Fibular Longo
- m) Tendão do Músculo Fibular Curto

- n) Músculo Abdutor do Dedo Mínimo
- o) Músculo Extensor Curto dos Dedos
- p) Tendão do Músculo Extensor Longo dos Dedos

3.6. MÚSCULOS DO MEMBRO INFERIOR ESQUERDO: VISTA POSTERIOR DA PERNA

- a) Tendão do Músculo Semitendinoso
- b) Tendão do Músculo Bíceps Femoral
- c) Tendão do Músculo Semimembranoso
- d) Músculo Gastrocnêmio (cabeça lateral)
- e) Músculo Gastrocnêmio (cabeça medial)
- f) Tendão Calcâneo
- g) Osso Calcâneo

3.7. MÚSCULOS DO MEMBRO INFERIOR ESQUERDO: VISTA MEDIAL DA PERNA E PLANTAR DO PÉ

- a) Músculo Vasto Medial
- b) Músculo Gastrocnêmio (cabeça medial)
- c) Músculo Poplíteo
- d) Músculo Flexor Longo dos Dedos do Pé
- e) Músculo Tibial Anterior
- f) Osso Tíbia
- g) Tendão Calcâneo
- h) Maléolo Medial da Tíbia
- i) Músculo Abdutor do Hálux
- j) Músculo Flexor Curto do Hálux
- k) Retináculo dos Extensores

3.8. MÚSCULOS DO MEMBRO INFERIOR ESQUERDO: VISTA ÂNTERO-MEDIAL DA COXA

- a) Músculo Glúteo Máximo
- b) Músculo Adutor Máximo
- c) Músculo Grácil
- d) Músculo Adutor Longo
- e) Músculo Sartório
- f) Músculo Reto Femoral

g) Músculo Vasto Medial

h) Músculo Semitendinoso

3.9. MÚSCULOS DO MEMBRO INFERIOR ESQUERDO: VISTA ANTERIOR DA COXA

a) Músculo Tensor da Fáscia Lata

b) Trato Iliotibial

c) Músculo Sartório

d) Músculo Adutor Longo

e) Músculo Reto Femoral

f) Músculo Vasto Medial

g) Músculo Vasto Lateral

h) Tendão Suprapatelar

3.10. MÚSCULOS DO MEMBRO INFERIOR ESQUERDO: VISTA LATERAL DA COXA

a) Músculo Glúteo Máximo

b) Músculo Tensor da Fáscia Lata

c) Trato Iliotibial

d) Músculo Reto Femoral

e) Músculo Vasto Lateral

f) Músculo Semitendinoso

g) Músculo Bíceps Femoral (cabeça Longa)

h) Músculo Semimembranoso

3.11. MÚSCULOS DO MEMBRO INFERIOR ESQUERDO: VISTA POSTERIOR DA COXA

a) Músculo Glúteo Máximo

b) Músculo Adutor Magno

c) Músculo Grácil

d) Músculo Bíceps Femoral (cabeça longa)

e) Músculo Semitendinoso

f) Músculo Semimembranoso

g) Músculo Gastrocnêmio (cabeça lateral)

h) Músculo Gastrocnêmio (cabeça Medial)

3.12. MÚSCULOS DO MEMBRO INFERIOR ESQUERDO: VISTA POSTERIOR DA COXA

a) Músculo Glúteo Médio

b) Músculo Piriforme

c) Músculo Gêmeo Superior

d) Músculo Obturador Interno

e) Músculo Gêmeo Inferior

f) Músculo Quadrado da Coxa

g) Músculo Adutor Magno

h) Músculo Grácil

i) Músculo Bíceps Femoral (cabeça longa)

j) Músculo Semitendinoso

k) Músculo Semimembranoso

l) Músculo Gastrocnêmio (cabeça lateral)

m) Músculo Gastrocnêmio (cabeça medial)

3.13. MÚSCULOS DO MEMBRO INFERIOR ESQUERDO: VISTA POSTERIOR DA COXA

a) Músculo Glúteo Médio

b) Músculo Piriforme

c) Músculo Gêmeo Superior

d) Músculo Obturador Interno

e) Músculo Gêmeo Inferior

f) Músculo Quadrado da Coxa

g) Músculo Adutor Magno

h) Músculo Grácil

i) Músculo Vasto Lateral

j) Músculo Bíceps Femoral (cabeça curta)

k) Músculo Vasto Medial

l) Músculo Gastrocnêmio (cabeça lateral)

m) Músculo Gastrocnêmio (cabeça medial)

3.14. MÚSCULOS DO MEMBRO INFERIOR ESQUERDO: VISTA POSTERIOR DA PERNA

a) Músculo Grácil

- b) Tendão do Músculo Sartório
- c) Músculo Bíceps Femoral (cabeça curta)
- d) Músculo Gastrocnêmio (cabeça lateral)
- e) Músculo Sóleo
- f) Tendão Calcâneo
- g) Osso Calcâneo

3.15. MÚSCULOS DO MEMBRO INFERIOR ESQUERDO: VISTA POSTERIOR DA PERNA

- a) Músculo Grácil
- b) Tendão do Músculo Sartório
- c) Músculo Bíceps Femoral (cabeça curta)
- d) Músculo Poplíteo
- e) Músculo Tibial Posterior
- f) Músculo Fibular Longo
- g) Músculo Flexor Longo do Hálux

3.16. MÚSCULOS DO MEMBRO INFERIOR ESQUERDO: VISTA ANTERIOR DA COXA

- a) Músculo Tensor da Fáscia Lata
- b) Trato Iliotibial
- c) Músculo Sartório (seccionado)
- d) Músculo Iliopsoas
- e) Músculo Adutor Longo
- f) Músculo Vasto Medial
- g) Músculo Vasto Intermédio
- h) Músculo Vasto Lateral
- i) Tendão Suprapatelar

3.17. MÚSCULOS DO MEMBRO INFERIOR ESQUERDO: VISTA LATERAL DA PERNA E DORSO DO PÉ

- a) Músculo Vasto Lateral
- b) Osso Patela
- c) Trato Iliotibial
- d) Músculo Extensor dos Dedos (seccionado)
- e) Músculo Tibial Anterior

- f) Membrana Interóssea
- g) Músculo Fibular Longo
- h) Músculo Fibular Curto
- i) Osso Fíbula
- j) Retináculo Superior dos Músculos Fibulares
- k) Retináculo Inferior dos Músculos Fibulares
- l) Músculo Extensor Curto dos Dedos
- m) Tendão do Músculo Fibular Longo
- n) Músculo Abdutor do Dedo Mínimo
- o) Tendão do Músculo Fibular Curto
- p) Músculo Extensor Curto do Hálux
- q) Tendão do Músculo Extensor Longo do Hálux
- r) Tendão do Músculo Extensor Longo dos Dedos

3.18. MÚSCULOS DO MEMBRO INFERIOR ESQUERDO: VISTA DORSAL DO PÉ

- a) Músculo Tibial Anterior
- b) Músculo Fibular Curto
- c) Retináculo dos Extensores
- d) Músculo Extensor Curto dos Dedos
- e) Músculo Extensor Curto do Hálux
- f) Músculos Interósseos Dorsais do Pé
- g) Tendão do Músculo Extensor Longo do Hálux
- h) Tendão do Músculo Extensor Longo dos Dedos

3.19. MÚSCULOS DO MEMBRO INFERIOR ESQUERDO: VISTA PLANTAR DO PÉ

- a) Aponeurose Plantar
- b) Músculo Abdutor do Hálux
- c) Músculo Abdutor do Dedo Mínimo
- d) Músculo Flexor Curto do Dedo Mínimo
- e) Músculo Flexor Curto dos Dedos
- f) Músculo Flexor Curto do Hálux
- g) Músculo Lumbrical do Pé

3.20. MÚSCULOS DO MEMBRO INFERIOR DIREITO: VISTA MEDIAL DO PÉ

- a) Osso Tíbia
- b) Tendão do Músculo Extensor Longo do Hálux
- c) Tendão do Músculo Tibial Anterior
- d) Osso Cuneiforme Intermédio
- e) Osso Cuneiforme Medial
- f) Falange Distal do Hálux
- g) Tendão do Músculo Flexor Longo do Hálux
- h) Falange Proximal do Hálux
- i) Osso Sesamoide
- j) Osso Metatarso I
- k) Osso Navicular
- l) Músculo Abdutor do Hálux
- m) Flexor Curto dos Dedos
- n) Retináculo dos Flexores
- o) Osso Calcâneo
- p) Tendão Calcâneo
- q) Osso Talus
- r) Superfície Maleolar Medial
- s) Tendão do Músculo Tibial Posterior
- t) Músculo Flexor Curto do Hálux
- u) Músculo Flexor Longo do Hálux

3.21. MÚSCULOS DO MEMBRO INFERIOR ESQUERDO: VISTA LATERAL DO PÉ

- a) Músculo Fibular Longo
- b) Músculo Fibular Curto
- c) Tendão Calcâneo
- d) Ligamento Tibiofibular Anterior
- e) Músculo Abdutor do Hálux
- f) Retináculo dos Músculos Fibulares Superiores
- g) Osso Calcâneo

h) Tuberosidade do V Metatarso

- i) Músculo Fibular Terceiro
- j) Músculos Interósseos Dorsais

3.22. MÚSCULOS DO MEMBRO INFERIOR ESQUERDO: VISTA MEDIAL DO PÉ

- a) Osso Tíbia
- b) Maléolo Medial da Tíbia
- c) Tendão Calcâneo
- d) Músculo Gastrocnêmio
- e) Músculo Sóleo
- f) Ligamento Deltoide
- g) Osso Navicular
- h) Osso Metatarso I
- i) Osso Tálus
- j) Retináculo dos Músculos Flexores
- k) Músculo Abdutor do Hálux

3.23. MÚSCULOS DO MEMBRO INFERIOR ESQUERDO: VISTA PLANTAR DO PÉ I

- a) Músculos Lumbricais
- b) Músculo Flexor Curto do Hálux
- c) Músculo Abdutor do Hálux
- d) Músculo Abdutor do Dedo Mínimo
- e) Músculo Flexor Curto dos Dedos

3.24. MÚSCULOS DO MEMBRO INFERIOR ESQUERDO: VISTA PLANTAR DO PÉ II

- a) Músculos Lumbricais
- b) Músculo Flexor Curto dos Dedos
- c) Tendão do Músculo Flexor Longo dos Dedos
- d) Músculo Quadrado Plantar
- e) Músculo Flexor Curto dos dedos (seccionado)

3.25. MÚSCULOS DO MEMBRO INFERIOR ESQUERDO: VISTA PLANTAR DO PÉ III

- a) Músculo Adutor do Hálux (cabeça oblíqua)

- b) Músculo Adutor do Hálux (cabeça transversa)
- c) Músculo Flexor Curto dos Dedos (seccionado)
- d) Músculo Quadrado Plantar (seccionado)

3.26. MÚSCULOS DO MEMBRO INFERIOR ESQUERDO: VISTA PLANTAR DO PÉ IV

- a) Músculos Interósseos Plantares
- b) Músculo Adutor do Hálux (cabeça transversa)
- c) Músculo Flexor Curto dos Dedos (seccionado)
- d) Músculo Quadrado Plantar (seccionado)

4. TORSO MUSCULAR

4.1. TORSO MUSCULAR: VISTA POSTERIOR DA CABEÇA E PESCOÇO

- a) Osso Parietal
- b) Osso Occipital
- c) Gálea Aponeurótica
- d) Ventre Occipital do Músculo Occipitofrontal
- e) Músculo Trapézio
- f) Músculo Esplênio da Cabeça
- g) Músculo Levantador da Escápula
- h) Músculo Supraespinal

4.2. TORSO MUSCULAR: VISTA POSTERIOR

- a) Osso Parietal
- b) Osso Occipital
- c) Gálea Aponeurótica
- d) Ventre Occipital do Músculo Occipitofrontal
- e1) Músculo Trapézio (parte descendente)
- e2) Músculo Trapézio (parte mediana)
- e3) Músculo Trapézio (parte ascendente)
- f) Músculo Deltoide
- g) Músculo Redondo Menor
- h) Músculo Redondo Maior
- i) Músculo Tríceps Braquial

- j) Músculo Grande Dorsal
- k) Músculo Esplênio da Cabeça
- l) Músculo Levantador da Escápula
- m) Músculo Romboide Menor
- n) Músculo Supraespinal
- o) Espinha da Escápula
- p) Borda Medial da Escápula
- q) Músculo Infraespinal
- r) Músculo Romboide Maior
- s) Músculo Serrátil Anterior
- t) Músculo Ileocostal Torácico
- u) Músculo Dorsal Longo
- v) Músculo Serrátil Posterior Inferior
- w) Músculo Oblíquo Externo do Abdome
- x) Músculo Oblíquo Interno do Abdome
- y) Crista Ilíaca
- z) Músculo Glúteo Máximo
- A) Músculo Glúteo Médio
- B) Músculo Piriforme
- C) Músculo Gêmeo Superior
- D) Músculo Obturador Interno
- E) Músculo Gêmeo Inferior
- F) Músculo Quadrado femoral

4.3. TORSO MUSCULAR: VISTA LATERAL DIREITA

- a) Ventre Frontal do Músculo Occipitofrontal
- b) Gálea Aponeurótica
- c) Ventre Occipital do Músculo Occipitofrontal
- d) Músculo Auricular Anterior
- e) Músculo Auricular Superior
- f) Músculo Auricular Posterior
- g) Glândula Parótida
- h) Músculo Esternocleidomastoideo

- i) Músculo Trapézio
- j1) Músculo Deltoide (parte clavicular)
- j2) Músculo Deltoide (parte acromial)
- j3) Músculo Deltoide (parte espinhal)
- k) Músculo Peitoral Maior
- l) Músculo Serrátil Anterior
- m) Bainha Tendínea do Músculo Reto do Abdome (lâmina anterior)
- n) Músculo Oblíquo Externo
- o) Músculo Latíssimo do Dorso
- p) Crista Ilíaca
- q) Músculo Glúteo Médio
- r) Músculo Glúteo Máximo
- s) Trocânter Maior do Fêmur
- t) Músculo Vasto Lateral
- u) Músculo Reto Femoral

4.4. TORSO MUSCULAR: VISTA LATERAL DIREITA DA CABEÇA E PESCOÇO

- a) Ventre Frontal do Músculo Occipitofrontal
- b) Gálea Aponeurótica
- c) Ventre Occipital do Músculo Occipitofrontal
- d) Músculo Auricular Anterior
- e1) Músculo Auricular Superior
- f) Músculo Auricular Posterior
- g) Músculo Orbicular do Olho
- h) Arco Zigomático
- i) Glândula parótida
- j) Ducto Parotídeo
- k) Músculo Zigomático Maior
- l) Músculo Risório
- m) Músculo Depressor do Ângulo da Boca
- n) Músculo Masseter
- o) Osso Hioide

- p) Músculo Omohioideo (ventre superior)
- q) Músculo Esternocleidomastoideo
- r) Músculo Omohioideo (ventre inferior)
- s) Clavícula
- t) Músculo Peitoral Maior
- u) Músculo Trapézio
- v) Espinha da Escápula
- w) Músculo Deltoide

4.5. TORSO MUSCULAR: VISTA ANTERIOR DA CABEÇA E PESCOÇO

- a) Osso Frontal
- b) Ventre Frontal do Músculo Occipitofrontal
- c1) Músculo Orbicular do Olho – Parte Orbital
- c2) Músculo Orbicular do Olho – Parte Palpebral
- d) Músculo Corrugador do Supercílio
- e) Músculo Temporal
- f) Osso Zigomático
- g) Músculo Nasal
- h) Músculo Levantador do Lábio Superior e da Asa do Nariz
- i) Músculo Levantador do Lábio Superior
- j) Músculo Zigomático Menor
- k) Músculo Zigomático Maior
- l) Músculo Levantador do Ângulo da Boca
- m) Músculo Risóri
- n) Músculo Depressor do Ângulo da Boca
- o) Músculo Depressor do Lábio Inferior
- p) Músculo Mentoniano
- q) Músculo Bucinador
- r) Músculo Orbicular da Boca
- s) Músculo Esternocleidomastoideo
- t) Osso Hioide
- u) Ventre Superior do Músculo Omohioideo

- v) Ligamento Tirohioideo Medial
- w) Cartilagem Tireoide
- x) Ligamento Cricotireoideo Mediano
- y) Músculo Esternohioideo
- z) Glândula Tireoide
- A) Cartilagem da Traqueia
- B) Músculo Tirohioideo
- C) Músculo Esternotireoideo
- D) Músculo Deltoide
- E) Sulco Deltopeitoral
- F) Músculo Peitoral Maior
- G) Manúbrio do Osso Esterno
- H) Cartilagem Costal da Primeira Costela
- I) Primeira Costela
- J) Músculo Subclávio
- K) Músculo Peitoral Menor

4.6. TORSO MUSCULAR: VISTA ANTERIOR

- a) Músculo Deltoide
- b) Sulco Deltopeitoral
- c) Músculo Peitoral Maior
- d) Músculo subclávio
- e) Músculo Peitoral Menor
- f) Músculos Intercostais Internos
- g) Músculos Intercostais Externos
- h) Músculo Serrátil Anterior
- i) Bainha do Músculo Reto do Abdome
- j) Músculo Reto do Abdome
- k) Intersecção Tendínea
- l) Linha Alba
- m) Linha Semilunar
- n) Músculo Oblíquo Externo do Abdome
- o) Aponeurose do Músculo Oblíquo Externo do Abdome

- p) Músculo Oblíquo Interno do abdome

4.7. TORSO MUSCULAR: VISTA LATERAL ESQUERDA

- a) Músculo Subclávio
- b) Músculo Peitoral Maior
- c) Músculo Peitoral Menor
- d) Músculo Serrátil Anterior
- e1) Músculo Intercostal Interno
- f) Músculo Intercostal Externo
- g) Bainha do Músculo Reto do Abdome
- h) Linha Alba
- i) Intersecção Tendínea
- j) Músculo Reto do Abdome
- k) Músculo Oblíquo Externo do Abdome
- l) Músculo Glúteo Máximo
- m) Músculo Glúteo Médio
- n) Músculo Tensor da Fáscia Lata

4.8. TORSO MUSCULAR: VISTA ANTERIOR

- a) Osso Hioide
- b1) Músculo Omohioideo (ventre superior)
- b2) Músculo Omohioideo (ventre inferior)
- c) Músculo Esternohioideo
- d) Músculo Tireohioideo
- e) Músculo Esternotireoideo
- f) Músculo Escanelo Anterior
- g) Músculo Escaleno Médio
- h) Músculo Escaleno Posterior
- i) Músculo Intercostal Interno
- j) Sexta Costela
- k) Músculo Diafragma
- l) Músculo Transverso do Abdome
- m) Músculo Quadrado Lombar
- n) Crista Ilíaca

- o) Músculo Psoas Maior
- p) Músculo Ilíaco
- q) Ligamento Inguinal

4.9. TORSO MUSCULAR: VISTA INTERNA DA PAREDE ANTERIOR DO TÓRAX E ABDOME

- a) Manúbrio do Osso esterno
- b) Músculo Esternocleidomastoideo (cabeça medial)
- c) Músculo Esternocleidomastoideo (cabeça medial)
- d) Osso Clavícula
- e) Músculo Subclávio
- f) Corpo do Osso Esterno
- g) Cartilagem Costal da Primeira Costela
- i) Músculo Intercostal Interno
- j) Músculo Transverso do Tórax
- k) Músculo Diafragma
- l) Músculo Transverso do Abdome
- m) *Fascia Transversalis*
- n) Músculo Reto do Abdome

4.10. TORSO MUSCULAR: VISTA EXTERNA DA PAREDE ANTERIOR DO TÓRAX E ABDOME

- a) Músculo Esternocleidomastóideo (cabeça esternal)
- b) Músculo Esternocleidomastóideo (cabeça clavicular)
- c) Músculo Peitoral Maior
- d) Músculo Subclávio
- e) Músculo Peitoral Menor
- f) Músculos Intercostais Internos
- g) Músculos Intercostais Externos
- h) Músculo Serrátil Anterior
- i) Bainha do Músculo Reto do Abdome
- j) Músculo Reto do Abdome
- k) Intersecção Tendínea
- l) Linha Alba

- m) Linha Semilunar
- n) Músculo Oblíquo Externo do Abdome
- o) Aponeurose do Músculo Oblíquo Externo do Abdome
- p) Músculo Oblíquo Interno do abdome

4.11. PAREDE POSTERIOR DO ABDOME: VISTA ANTERIOR SEM AS VÍSCERAS

- a) Pilar Direito do Músculo Diafragma
- b) Pilar Esquerdo do Músculo Diafragma
- c) Décima Costela
- d) Músculos Intercostais
- e) Músculo Transverso do Abdome
- f) Músculo Oblíquo Interno do Abdome
- g) Músculo Oblíquo Externo do Abdome
- h) Músculo Quadrado Lombar
- i) Crista Ilíaca
- j) Espinha Ilíaca Ântero-superior
- k) Ligamento Inguinal
- l) Músculo Psoas Maior
- m) Músculo Ilíaco

BIBLIOGRAFIA

DAUBER, W. **Dicionário Ilustrado de Anatomia de Feneis**. 9 ed. Porto Alegre: Artmed, 2009.

NETTER, F. H. **Atlas de Anatomia Humana**. 4 ed. Rio de Janeiro: Elsevier, 2008.

MACHADO, A. B. M. **Neuroanatomia Funcional**. 2 ed. São Paulo: Atheneu, 2006.

MARTINI, F. H.; TIMMONS, M. J.; TALLITSCH R. B. **Anatomia humana**. Porto Alegre: Artmed, 2009

MOORE, Keith L.; DALLEY, Arthur F.; AGUR, Anne M. R. **Anatomia orientada para a clínica**. Rio de Janeiro: Guanabara Koogan, 2011.

PEREIRA, G. A. M. P.; DUARTE, E. C. W. **Dicionário Etimológico Biomédico**. Canoas: Ed.Ulbra, 2009.

SILVERTHORN, D.U. **Fisiologia Humana**. Uma Abordagem Integrada. Porto Alegre: Artmed, 2010.

SOCIEDADE BRASILEIRA DE ANATOMIA. **Terminologia Anatômica Internacional**. São Paulo: Manole, 2001.

SCHÜNKE, M.; SCHULTE, E.; SCHUMAKER, U. **Prometheus: Cabeça e Neuroanatomia; Pescoço e Órgãos Internos; Anatomia Geral e Órgãos Locomotores**. Rio de Janeiro: Guanabara Koogan, 2007.



R. Avelino Tallini, 171 | Bairro Universitário | Lajeado | RS | Brasil
CEP 95900.000 | Cx. Postal 155 | Fone: (51) 3714.7000
www.univates.br | 0800 7 07 08 09